ANNALES
D'ANATOMIE PATHOLOGIQUE
ET D'ANATOMIE NORMALE
MÉDICO-CHIRURGICALE

ONZIÈME ANNÉE *N° 1* *JANVIER 1934*

MÉMOIRES ORIGINAUX

LE THYMUS AU COURS DE QUELQUES INTOXICATIONS CHIMIQUES

par

G. WORMS (du Val-de-Grâce) et **H.-P. KLOTZ**

Autant les modifications du thymus sous l'influence des rayons X sont aujourd'hui connues à la suite des nombreux travaux qui leur ont été consacrés, autant les altérations thymiques d'origine toxique ont été peu étudiées.

Organe sensible par excellence, le thymus modifie rapidement sa structure dès qu'il se trouve soumis à l'action d'un produit chimique quelconque.

Telle est la conclusion qui résulte des expériences que nous avons faites et qui portent sur des chiens, des lapins, des cobayes, auxquels nous avons injecté des doses variables de phosphore, sublimé, alcool et arsenic.

Voyons successivement les lésions que nous avons observées dans le thymus de ces animaux.

603917
32104
616.054
A6133

I. — *PHOSPHORE*

Nous avons examiné le thymus de 7 lapins et d'un chien intoxiqués par cette substance.

OBSERVATION I. — Lapin âgé de quarante-cinq jours. Pesant 420 grammes, cet animal reçoit dans le flanc une injection de 1/2 centimètre cube d'huile phosphorée (1 gr. de phosphore pour 2000 centimètres cubes d'huile d'olive). L'animal est sacrifié quarante-huit heures après.

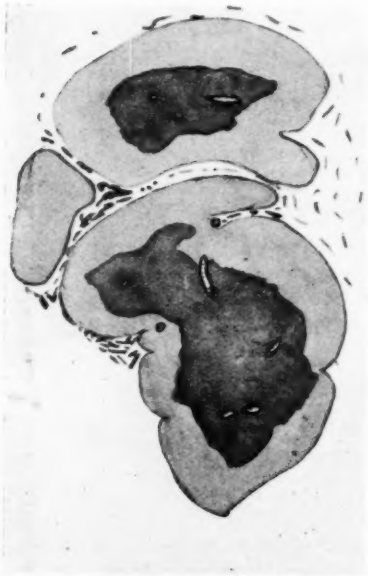

FIG. 1. — *Lobules thymiques intervertis sous l'influence de l'action du phosphore.*
(Coloration de Prenant. Fixation au liquide de Bouin.)

Aspect du thymus. — Normaux comme contours et étendue, les lobules thymiques (fig. 1), séparés les uns des autres par des sillons étroits, sont intervertis; leur zone médullaire, contrairement à l'état normal, offre un aspect plus foncé que celui de la zone corticale. Les vaisseaux sanguins sont légèrement dilatés.

Parenchyme thymique (fort grossissement). — L'inversion lobulaire (fig. 1) est due à la destruction d'un grand nombre de cellules thymiques épithéliales, tout particulièrement localisées dans la substance corticale, et à l'infiltration de la zone médullaire par de nombreux globules blancs.

Zone médullaire. — Les leucocytes migrateurs amenés au centre du lobule par l'artère intra-lobulaire sont des lymphocytes arrondis, clairs, dont la chromatine, chez la plupart d'entre eux, sous l'influence de l'action nocive du phosphore, s'est réunie en un grain arrondi au centre du noyau, De taille moyenne, ils offrent des dimensions un peu plus grandes que celles des cellules thymiques épithéliales. La plupart sont arrondis; quelques-uns présentent un aspect ovalaire ou fusiforme. Les lymphocytes de grande taille sont rares; ils siègent tout particulièrement auprès des corpuscules de Hassal.

Les cellules thymiques épithéliales, disséminées entre ces globules blancs, sont reconnaissables à leur aspect sombre. Chez la plupart, le nucléole central s'est mis en boule ; d'autre cellules, plus atteintes par la dégénérescence, ont perdu leur membrane nucléaire sur une étendue plus ou moins considérable.

Il existe, en outre, un assez grand nombre de cellules dégénérées en masse et d'aspect pycnotique.

Les corpuscules de Hassal sont en nombre normal, formés de l'agglomération des globules blancs facilement reconnaissables et bien délimités les uns des autres. Ils sont petits et contiennent, à leur intérieur, une ou deux cellules épithélioïdes entourées par des lymphocytes.

La substance de dégénérescence peu abondante et finement granuleuse est répartie entre les cellules.

Zone corticale. — Constituée presque exclusivement par des cellules thymiques épithéliales, elle offre un aspect clair, déterminé par l'écartement de ces éléments. Un grand nombre ont en effet disparu sous l'influence nocive du phosphore. Presque tous ces éléments cellulaires ont leur nucléole central en boule. Entre ces cellules encore intactes, s'en trouvent de nombreuses dont le noyau est partiellement détruit. On rencontre également d'abondants débris cellulaires de toutes variétés. Les cellules thymiques dégénérées en masse et d'aspect pycnotique ne sont pas rares.

Les lymphocytes migrateurs sont très peu nombreux ; on ne les rencontre qu'auprès des vaisseaux sanguins.

Pas de mitoses, ni de lacunes sur toute l'étendue des lobules thymiques.

OBSERVATION II. — Ce lapin, âgé de un mois, reçoit sous la peau une injection de 1/2 centimètre cube d'huile phosphorée à 1/2000e. Il est sacrifié cinq jours après.

Aspect général. — Les lobules présentent des contours et une étendue normaux (fig. 2), bien que les bandes très étroites, constituées par de la substance colloïde de dégénérescence et situées dans l'intérieur des lobules, semblent un peu plus nombreuses qu'habituellement. Les vaisseaux sanguins localisés dans les espaces interlobulaires sont légèrement dilatés. Quant aux lobules eux-mêmes, la différence d'aspect qu'offrent leurs zones médullaire et corticale s'est fortement atténuée. Il semble, en outre, que la substance médullaire ait augmenté son étendue au détriment de la zone corticale devenue plus étroite. En somme, ce qui frappe dans un examen d'ensemble de ce thymus, c'est l'aspect presque uniforme du parenchyme thymique résultant de la disparition à peu près complète du contraste d'aspect existant normalement entre la corticale et la médullaire.

Parenchyme thymique (fort grossissement). — On constate à la fois une diminution marquée des cellules thymiques épithéliales qui deviennent, de ce fait, plus espacées qu'à l'état normal, et une immigration plus abondante de lymphocytes.

Les cellules thymiques épithéliales sont, pour la plupart, atteintes par le processus morbide. La majorité montre le nucléole central en boule ; de nombreuses cellules sont dégénérées en masse et offrent un aspect pycnotique; d'autres ont leur membrane nucléaire en partie disparue; enfin, les grains isolés de chromatine ne sont pas rares, surtout à la périphérie des lobules, dans la portion qui correspond à la zone corticale. On constate, en outre, quelques cellules thymiques en mitose.

Les lymphocytes sont manifestement augmentés de nombre et sont particulièrement abondants au centre des lobules comme à leur phériphérie. Reconnaissables à leur aspect clair, à leur structure finement granuleuse, ils sont en général d'une taille un peu supérieure à celle des cellules thymiques épithéliales. La chromatine d'un grand nombre d'entre eux s'est réunie au

centre du noyau en un grain arrondi, bien coloré par le fer. Ces dernières formes de lymphocytes offrent en même temps des dimensions considérables.

Il faut voir en cela une marque de dégénérescence. Parfois, ces grands lymphocytes, assez nombreux dans ce thymus, offrent des contours dentelés, mal tracés, prêts à s'effacer. Beaucoup sont ainsi en voie de disparition. On les trouve aussi bien à la périphérie qu'au centre des lobules.

Les cellules épithéliales sont rares. Quant aux corpuscules de Hassal, au nombre de 1 à 2 par lobule, ils sont petits, un peu vacuolisés et pâles, se confondant presque avec le parenchyme voisin. La substance colloïde de

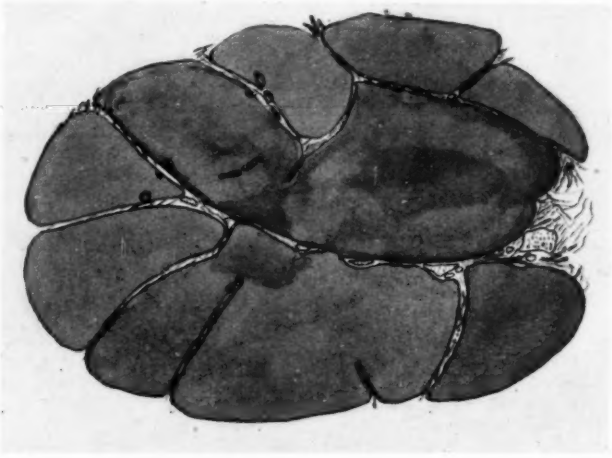

FIG. 2. — *Vue d'ensemble (faible grossissement) des lobules thymiques dont l'aspect est devenu uniforme sous l'influence du phosphore.*
(Fixation au liquide de Bouin. Triple coloration de Prenant.)

dégénérescence, finement granuleuse, est manifestement plus abondante ; elle se localise tout particulièrement autour des lymphocytes, se condensant fréquemment en filaments qui s'anastomosent entre eux pour constituer un réseau dans les mailles duquel se trouvent logées les cellules thymiques épithéliales. On ne rencontre aucune excavation dans ce thymus.

OBSERVATION III. — Lapin âgé de un mois et demi, du poids de 420 grammes, reçoit 2 injections de 1/2 centimètre cube d'huile phosphorée à 1/2000e. L'animal est sacrifié trois jours après.

Mêmes observations microscopiques que dans l'observation précédente.

OBSERVATION IV. — Un lapin de 577 grammes, âgé de deux mois, reçoit, en seize jours, 4 injections hypodermiques d'huile phosphorée à 1/2000e ; chaque injection était de 2/10es de centimètre cube, par conséquent représentant

chaque fois une faible dose de substance toxique. L'animal est tué quatre jours après la dernière injection.

Même aspect microscopique que dans les deux observations précédentes.

OBSERVATION V. — Un lapin de trois mois, pesant 1100 grammes, reçoit dans le flanc 4 injections d'huile phosphorée à 1/2000e.

La quantité de cette substance utilisée chaque fois ne dépassait pas 2 à 3/10es de centimètre cube. Les injections sont répétées tous les cinq à six jours. L'animal est sacrifié trente-deux jours après le début de la mise en expérience. Il présente à ce moment un engourdissement généralisé et de la diarrhée.

Le thymus pèse 1 gr. 30.

Aspect général. — Apparemment, l'étendue et les contours des lobules n'offrent rien de particulier à noter. Les formations lobulaires sont, en effet, en contact les unes avec les autres, séparées par des espaces et sillons ayant à peu près les mêmes caractères que normalement.

La substance colloïde de dégénérescence, située dans ces sillons, est peu abondante. Les vaisseaux sanguins sont dilatés et non épaissis.

En examinant de plus près les coupes de ce thymus, on constate néanmoins, dans l'intérieur des lobules, l'augmentation de travées de substances colloïdes segmentant ces formations en îlots encore étroitement juxtaposés.

La différence d'aspect entre les substances corticale et médullaire est peu marquée. Cette dernière zone présente toutefois un plus grand nombre d'éléments cellulaires et semble s'être agrandie aux dépens de la corticale, réduite à une bande étroite qui limite périphériquement chaque lobule. Dans son ensemble, le parenchyme thymique offre un aspect à peu près uniforme.

Parenchyme thymique (fort grossissement). — La majorité des éléments qui constituent ce tissu sont des cellules thymiques épithéliales dont le noyau, comme à l'état normal, est arrondi, bien limité, d'aspect sombre, parce que sa chromatine est abondante. Seulement, si le gros nucléole central, au lieu d'être étoilé comme habituellement, s'est mis en boule, ce caractère est, pour ainsi dire, général et se trouve sur toute l'étendue de la coupe.

Les éléments thymiques épithéliaux, comme dans tout thymus normal, sont plus nombreux dans la substance corticale qu'au niveau de la zone médullaire. Dans la première région, les cellules sont cependant un peu plus espacées les unes des autres, par suite de la disparition entière d'un grand nombre d'entre elles. En outre, quelque cellules dégénérées en masse offrent fréquemment l'aspect pycnotique par la coloration au fer.

Outre cette diminution bien marquée des cellules thymiques épithéliales, on constate la présence, dans le thymus de ce lapin, d'un plus grand nombre de lymphocytes, surtout abondants au centre de chaque lobule. Ils sont reconnaissables à l'aspect granuleux de leur noyau, qui est en général plus clair que celui des cellules thymiques épithéliales ; les uns sont arrondis, d'autres fusiformes. Ils ne se cantonnent pas exclusivement à la zone médullaire, on les rencontre fréquemment dans la zone corticale, disséminés qu'ils sont entre les cellules thymiques épithéliales.

A côté de ces lymphocytes de taille moyenne, formant la majorité des globules blancs immigrés dans le thymus, il existe un certain nombre de lymphocytes plus volumineux, en même temps plus clairs, et dont la chromatine s'est rassemblée, au centre du noyau, en un gros grain bien coloré par le fer.

Les corpuscules de Hassal sont rares ; ceux que l'on rencontre sont flous, pâles, mal colorés, petits et vacuolisés ; ils sont manifestement en voie de disparition, quelques-uns sont même remplacés entièrement par des excavations arrondies et vides. On constate la présence, dans ce thymus, de quelques cellules épithélioïdes petites, à cytoplasma sombre par suite de la présence de substance colloïde. Entre les cellules, cette matière est en général peu abondante ; elle se montre sous forme de grains très fins et en même temps pâles.

Quant aux grains de chromatine plus fortement colorés et provenant directement de la destruction des cellules épithéliales, ils ne sont pas très nombreux.

Enfin, notons la présence, surtout dans la corticale, d'un nombre assez grand de mitoses, preuve manifeste de la reconstitution de la glande. Pas de lobules graisseux.

OBSERVATION VI. — Ce lapin, âgé de deux mois, reçoit, en l'espace de dix-sept jours, 7 injections hypodermiques d'huile phosphorée à 1/2000e ; à chaque fois, il est injecté 2/10es de centimètre cube. L'animal, vers la fin de l'expérience, quoique continuant à s'alimenter, est nettement amaigri. Il est sacrifié quatre jours après la dernière injection.

Aspect général du thymus. — Le viscère est constitué par de nombreux petits îlots en contact les uns avec les autres et provenant de la segmentation des lobules thymiques. En eux, on ne distingue pas de zones corticale et médullaire ; le parenchyme qui les constitue offre un aspect uniformément clair. Le centre de chacun d'eux est néanmoins infiltré de nombreux globules blancs à noyau sombre.

Les vaisseaux sanguins situés entre les îlots thymiques sont, pour la plupart, dilatés et gorgés d'hématies.

Même aspect histologique que dans l'observation V.

OBSERVATION VII. — Ce lapin, âgé de deux mois et pesant 820 grammes, reçoit 8 injections d'huile phosphorée à 1/2000e en l'espace de vingt jours. Chaque injection est évaluée à 3/10es de centimètre cube; l'animal est sacrifié six jours après la dernière.

Aspect général du thymus. — Les lobules sont segmentés en îlots arrondis encore d'assez grande dimensions et peu éloignés les uns des autres (fig. 3).

Dans les espaces qui les séparent se trouvent une certaine quantité de substance colloïde de dégénérescence colorée en vert par la triple coloration de Prenant. Dans leur ensemble, ces îlots ont subi, du fait de l'intoxication, un éclaircissement marqué de leur parenchyme, bien que, par places, ils soient infiltrés de nombreux globules blancs dont les noyaux se teintent assez bien par le fer. L'infiltration par ces leucocytes migrateurs est des plus irrégulières, ce qui est dû à la répartition inégale des branches de l'arrère intralobulaire amenant au thymus ce nombre important de cellules blanches.

Les vaisseaux sanguins sont fortement dilatés et, pour la plupart, situés en dehors des îlots thymiques, ce qui indique l'importance de la circulation dans la région des lobules du thymus. La partie du parenchyme la plus près de ces vaisseaux est la première à disparaître.

Parenchyme thymique (fort grossissement). — Le centre des îlots thymiques contient tout particulièrement de nombreux lymphocytes immigrés, de taille moyenne, irrégulièrement arrondis, dont le noyau fortement teinté

prouve manifestement qu'il s'agit de cellules nouvellement arrivées dans le parenchyme thymique.

Les grands lymphocytes clairs, disséminés entre eux et représentant des globules blancs atteints par la dégénérescence, sont fréquemment rencontrés.

Peut-être faut-il voir, dans la disposition en traînées de ces lymphocytes sombres, la conséquence du mode de segmentation des îlots, car, à leur niveau, les cellules thymiques épithéliales, et en même temps les globules blancs, ne tardent pas à donner naissance à une certaine quantité de substance colloïde de dégénérescence. Une fois cette élaboration terminée, la plupart des leu-

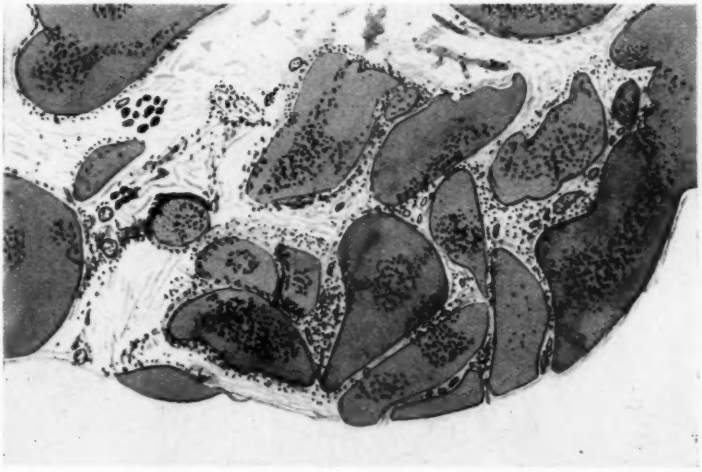

FIG. 3. — *Vue d'ensemble (faible grossissement) d'un thymus (observation VII) fortement dégénéré sous l'influence d'injections répétées de phosphore.*
Remarquer l'infiltration des îlots par des lymphocytes colorés en noir par la triple coloration de Prenant. (Fixation au liquide de Flemming.)

cocytes disparaissent et le parenchyme thymique se trouve ainsi segmenté en îlots de plus en plus petits.

La périphérie des îlots (fig. 4) est d'un aspect clair dû à ce qu'elle est occupée par un moins grand nombre d'éléments cellulaires, lesquels représentent, pour la plupart, des lymphocytes dégénérés de grandes dimensions et pauvres en chromatine. Tout à fait à la limite de ces îlots se trouvent quelques lymphocytes à noyau foncé, arrivés depuis peu dans le parenchyme thymique.

Les cellules épithélioïdes sont nombreuses et tout particulièrement situées auprès des vaisseaux ; le cytoplasme de nombreuses d'entre elles est chargé de grains éosinophiles. Auprès de ces mêmes vaisseaux, il n'est pas rare de rencontrer des lymphocytes groupés en amas, entourés d'une certaines quantité de substance colloïde de dégénérescence. Les cellules thymiques épithéliales ont pour ainsi dire totalement disparu ; il n'en reste que des vestiges sous

forme de grains de chromatine ou de cellules dégénérées d'aspect pycnotique.

Les corpuscules de Hassal sont rares ; sur toute l'étendue de la coupe, on n'en rencontre qu'un seul, encore se montre-t-il fortement dégénéré : il ressemble à une lacune arrondie, de dimensions à peu près semblables à celles d'un corpuscule de taille moyenne. Dans l'intérieur de cette excavation, se trouvent des débris nucléaires et des lymphocytes ayant immigré à cet endroit. La périphérie de la cavité est limitée par des lymphocytes clairs, allongés et à grand axe parallèle à son bord.

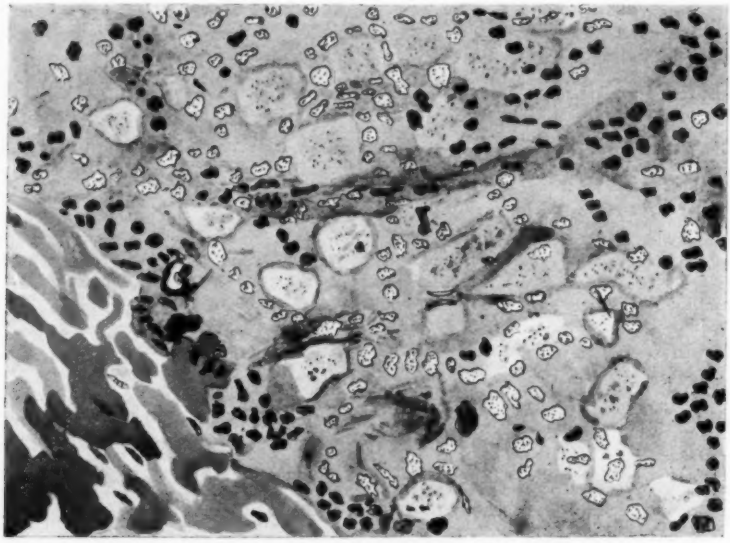

FIG. 4. — *Portion périphérique d'un ilot thymique du même organe (observation VII) montrant la diminution, jusqu'à disparition presque complète, des cellules thymiques épithéliales.*

Par contre, on remarque l'infiltration
par des lymphocytes et la formation de plages claires.

La substance intercellulaire est très abondante ; elle est constituée par de très fines granulations pâles, limitant souvent des lacunes arrondies comme le représente la figure 4, cavités à contours flous contenant des granulations pâles et qui représentent les vestiges de cellules thymiques épithéliales détruites.

OBSERVATION VIII (CHIEN). — Un jeune chien, âgé de deux mois, reçoit 3 injections hypodermiques d'huile phosphorée à 1/2000e, pendant une durée de douze jours; chaque fois, 1/2 centimètre cube. Pendant toute l'expérience, il conserve son appétit, mais l'intoxication phosphorée le fait maigrir d'une

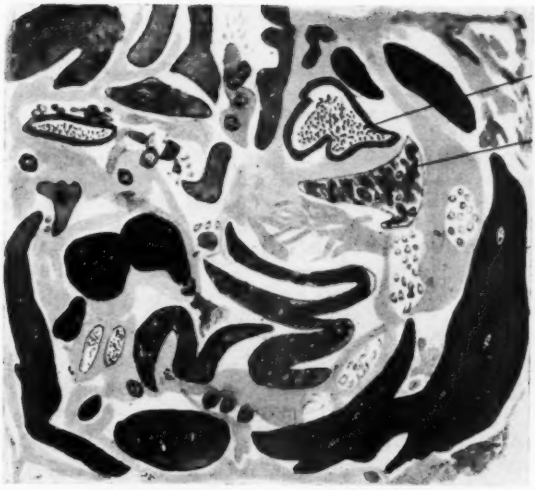

FIG. 5. — *Thymus de chien vu à un faible grossissement et constitué par des petits ilots disséminés et de nombreux amas de cellules épithélioïdes.* Remarquer la dilatation des vaisseaux sanguins et l'abondance de la substance colloïde de dégénérescence.

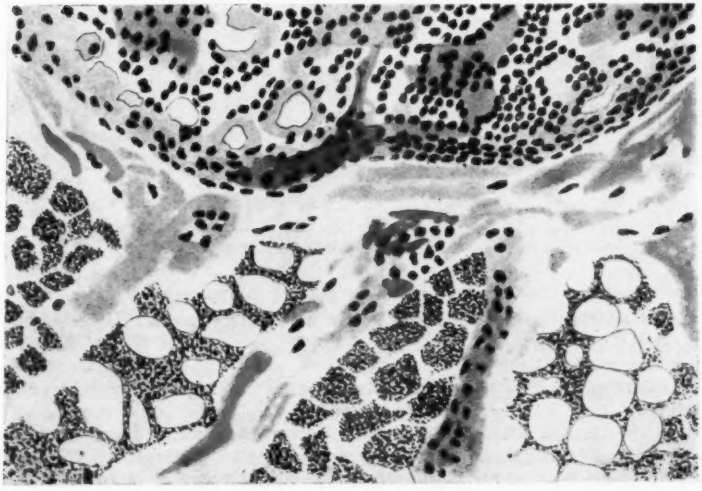

FIG. 6. — *Vue à un fort grossissement du thymus de chien.* Les nombreuses cellules épithélioïdes disposées en amas contiennent de nombreux grains éosinophiles, provenant probablement de la destruction des cellules thymiques épithéliales.

façon appréciable. Pas de diarrhée, ni d'hémorragies. L'animal est sacrifié trois jours après la dernière injection.

Le thymus est apparemment diminué légèrement de volume; le foie, petit, est nettement décoloré.

Aspect général du thymus. — Le viscère est réduit à de petits îlots irréguliers, assez distants les uns des autres, dont la structure est uniforme (fig. 5). La substance colloïde de dégénérescence a augmenté d'une façon appréciable et, au milieu d'elle, en dehors des îlots, par conséquent, se trouvent la plupart des vaisseaux sanguins fortement dilatés et gorgés d'hématies.

Parenchyme thymique (fort grossissement). — Les cellules thymiques épithéliales peu nombreuses sont, pour la plupart, atteintes à un degré variable par la dégénérescence. Ainsi, on constate fréquemment le nucléole central ramassé en boule, au lieu d'être étoilé comme à l'état normal. Quelques-unes dégénèrent en masse et présentent un aspect pycnotique. La majorité des cellules qui composent le parenchyme a des dimensions un peu plus élevées que celles des cellules thymiques épithéliales. Leur noyau est clair et pauvre en chromatine. Il existe, à côté de ces leucocytes de taille moyenne, des lymphocytes de plus grandes dimensions, irrégulièrement disséminés sur toute l'étendue des îlots.

Les mononucléaires et les cellules épithélioïdes sont nombreux. Ces dernières cellules forment même quelquefois des amas où il n'entre pas d'autres éléments.

La plupart sont chargées de fines granulations éosinophiles ; d'autres, plus dégénérées, sont creusées de grandes vacuoles (fig. 6; voir également fig. 5).

Ces grains résultent vraisemblablement de la destruction des cellules thymiques épithéliales.

Les lymphocytes de Hassal sont peu nombreux. Ceux qui existent sont petits et fortement vacuolisés; ils tranchent mal sur le parenchyme environnant. La substance colloïde de dégénérescence est abondante. Définitivement élaborée, elle se colore en vert et se dispose fréquemment en faisceaux ou travées irrégulières; lorsqu'elle est en voie de formation, cette substance apparaît sous la forme de fines granulations situées entre les cellules. Les grains sont vraisemblablement les vestiges de cellules thymiques disparues, et témoignent d'une destruction récente de ces éléments.

Le thymus de ce chien ne présente ni mitoses ni excavations.

II. — *SUBLIMÉ*

Nous avons soumis un lapin à l'intoxication par le sublimé, et examiné comment se comporte le thymus après un tel traitement.

Voici les détails de l'observation :

Ce lapin, âgé de cinq mois et pesant 1350 grammes, reçoit 5 injections hypodermiques.

Première injection (28 octobre). — 1 centimètre cube d'une solution de sublimé à 1/1000e. L'animal mange peu et présente une légère tristesse.

Deuxième injection (2 novembre). — 3 centimètres cubes de la même solution à 1/1000e. Le lapin a toujours l'air abattu et demeure dans un coin de sa cage.

Troisième injection (8 novembre). — L'animal salive légèrement; il reste blotti, ne mange pas, son œil est fixe; le lendemain, ses urines sont rosées (présence de sang).

Quatrième injection (14 novembre). — 10 centimètres cubes de la même solution au 1/1000e. Animal triste, abattu. Urines nettement sanglantes. Anorexie complète, le poil se hérisse. Mort en quarante-huit heures.

L'autopsie montre des lésions au niveau des principaux viscères, tout particulièrement au niveau des reins.

Aspect général du thymus. — Le viscère est à un stade avancé de régression. Il est constitué, comme le montre la figure 7, par des îlots de forme très irrégulière, séparés les uns des autres par de larges espaces contenant une abondante substance colloïde de dégénérescence ainsi que de nombreux vaisseaux sanguins

FIG. 7. — *Thymus de lapin intoxiqué par le sublimé et examiné à un faible grossissement.*

Les îlots thymiques colorés en violet sont séparés les uns des autres par une abondante quantité de substance colloïde de dégénérescence.

fortement dilatés et gorgés d'hématies. Les artères contiennent en outre de nombreux globules blancs.

Les îlots offrent une structure uniforme; on ne constate, à leur niveau, ni substance médullaire ni substance corticale; ils sont, en outre, envahis par une grande quantité de substance colloïde de dégénérescence.

Parenchyme thymique (fort grossissement). — Les cellules thymiques épithéliales sont rares. La plupart ont disparu sous l'influence de l'intoxication; celles qui existent, çà et là, sont dégénérées en masses et offrent un aspect pycnotique. Les îlots thymiques sont presque exclusivement constitués par des lymphocytes venus des vaisseaux sanguins. Ils présentent les formes et les aspects les plus variables. Un grand nombre d'entre eux, de petite taille, prennent bien le fer; leur forme irrégulière prouve qu'ils sont vraisemblablement animés de mouve-

ments amiboïdes. Ce sont probablement des cellules actives apportées récemment au thymus.

On ne constate, dans le parenchyme, ni cellules épithélioïdes, ni corpuscules de Hassal.

La substance intercellulaire de dégénérescence est nettement augmentée; elle réunit les différentes cellules entre elles et contient en outre de nombreux grains de chromatine, vestiges de cellules thymiques détruites.

Pas de mitoses ni de lacunes.

III. — *ALCOOL*

Nous avons intoxiqué 2 jeunes cobayes par des injections sous-cutanées répétées d'alcool méthylique. Nous avons constaté que le thymus était sensible à ce poison. Nous injectâmes, chaque fois, 4 à 5 centimètres cubes d'alcool à 70°.

OBSERVATION I. — Un cobaye de quarante-cinq jours reçut 6 injections d'alcool. Les séances avaient lieu tous les quatre à cinq jours en moyenne. L'état général de cet animal ne fut à aucun moment altéré. On observa simplement un léger amaigrissement avec un peu de tristesse. L'animal fut sacrifié six jours après la dernière injection.

Aspect général du thymus. — Le thymus se trouve à un stade avancé de régression. Il n'est plus représenté que par des îlots à structure uniforme, séparés les uns des autres par de nombreux pelotons adipeux. Les vaisseaux situés dans ces larges espaces sont dilatés et entourés d'une assez grande quantité de substance colloïde de dégénérescence.

Parenchyme thymique (fort grossissement). — Ce tissu est surtout constitué par des lymphocytes irrégulièrement disséminés dont quelques-uns, à un stade plus avancé de dégénérescence, sont de grande taille.

Sous l'influence de l'action toxique, la chromatine de ces cellules se réunit fréquemment au centre du noyau, sous forme d'un grain bien coloré. Parmi ces globules blancs se trouvent aussi quelques cellules thymiques épithéliales dégénérées, d'aspect pycnotique.

Les cellules épithélioïdes sont rares; quant aux corpuscules de Hassal, ils font défaut.

La substance colloïde de dégénérescence est abondante. Pas de mitoses ni lacunes.

OBSERVATION II. — Un cobaye, âgée de deux mois, reçoit 9 injections d'alcool en seize jours; il meurt de péritonite.

Aspect général. — Les lobules thymiques sont segmentés en îlots très petits, d'aspect uniforme, séparés les uns des autres par une assez grande quantité de substance colloïde de dégénérescence. Les vaisseaux sanguins dilatés et gorgés de sang se trouvent, pour la plupart, situés dans les espaces qui séparent les îlots les uns des autres.

Parenchyme thymique. — La majorité des cellules qui constituent les îlots sont des lymphocytes clairs, arrondis ou fusiformes; un grand nombre, très dégénérés, montrent leur chromatine réunie, au centre du noyau, en un grain se colorant bien par le fer. Les cellules thymiques épithéliales intactes sont peu

nombreuses; la plupart, par contre, sont altérées, désagrégées en des grains de chromatine; d'autres, atteintes en masses, offrent un aspect pycnotique.

Les cellules épithélioïdes font presque totalement défaut. Il en est de même des corpuscules de Hassal. On ne constate, dans le parenchyme thymique, ni mitoses ni excavations. La substance colloïde de dégénérescence est abondante.

IV. — *ARSENIC*

Nous avons étudié l'action de l'arsenic sur le thymus de 2 animaux, 1 lapin et 1 chien.

OBSERVATION I (LAPIN). — Un jeune lapin de cinq mois, pesant 1680 grammes, est intoxiqué par de l'huile arseniée (1 gramme d'acide arsenié pour 100 grammes d'huile d'olive). 4 injections furent faites.

Première injection (22 octobre). — 1 centimètre cube. L'animal ne se ressent de rien.

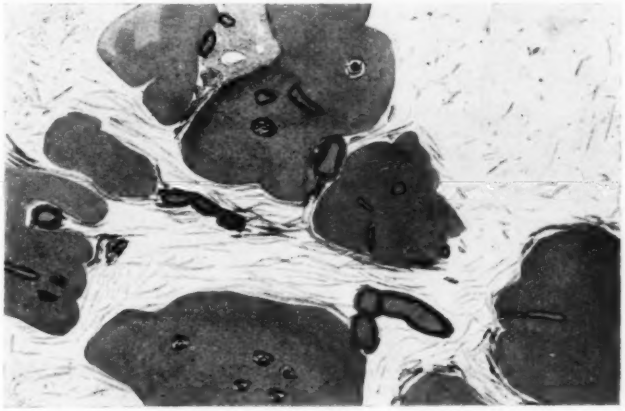

FIG. 8. — *Ilots thymiques vus à un faible grossissement et appartenant à un thymus dégénéré à la suite d'injections d'arsenic.*

Deuxième injection (24 octobre). — 2 centimètres cubes. Le lapin ne manifeste aucun trouble.

Troisième injection (30 octobre). — 4 centimètres cubes. L'animal mange peu et se blottit au fond de sa cage. Légère diarrhée.

Quatrième injection (3 novembre). — 10 centimètres cubes. Mort après une période d'abattement ; diarrhée, poils hérissés.

Aspect général du thymus. — Le parenchyme est segmenté en petits îlots arrondis d'aspect uniforme, séparés les uns des autres par de la substance colloïde de dégénérescence (fig. 8) plus abondante autour des vaisseaux sanguins. Ces derniers sont dilatés et gorgés d'hématies.

Parenchyme thymique (fort grossissement). — Les cellules thymiques épithéliales sont peu nombreuses. Celles qui existent ont été atteintes en masse par la dégénérescence et offrent par suite un aspect pycnotique. Les grains disséminés de chromatine sont fort nombreux et indiquent une abondante destruction cellulaire.

Le parenchyme thymique est surtout constitué par des globules blancs souvent disposés en amas entourés de substance colloïde de dégénérescence (fig. 9).

Les cellules épithélioïdes sont nombreuses.

Les corpuscules de Hassal, fréquemment rencontrés, sont fortement vacuolisés et dégénérés; quelquefois, ils font place à des excavations arrondies, offrant

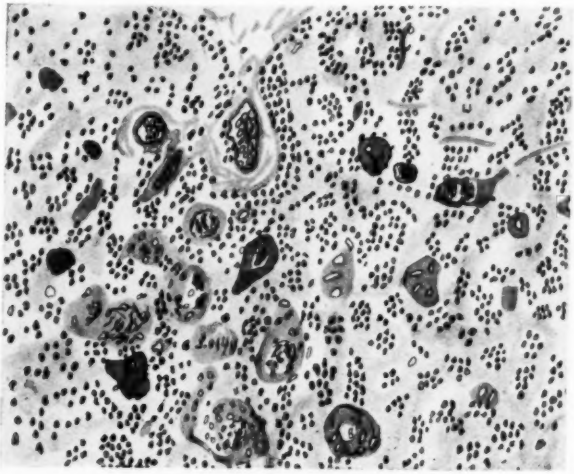

FIG. 9. — *Même thymus que celui de la figure 8 et examiné à un fort grossissement.*

Remarquer le grand nombre de corps concentriques dégénérés et d'amas de substance colloïde de dégénérescence.

les dimensions des corps concentriques et qui contiennent des débris cellulaires. La substance colloïde de dégénérescence est abondante; elle se dispose, comme le montre la figure 10, en de nombreux amas dans lesquels se trouvent parfois quelques globules blancs, dégénérés.

Il n'existe pas de mitoses.

OBSERVATION II (CHIEN). — Un petit fox, pesant 3200 grammes, est intoxiqué à l'huile arseniée (même concentration que pour le lapin précédent). Il supporte 6 injections :

Première injection (15 octobre). — 4 centimètres cubes. Aucun symptôme.

Deuxième injection (24 octobre). — 6 centimètres cubes. Aucun symptôme.

Troisième injection (28 octobre). — 10 centimètres cubes. On constate une perte de l'appétit et une forte diarrhée.

Quatrième injection (2 novembre). — 20 centimètres cubes. Le chien a l'air

malade, présente de la diarrhée, ne mange pas et se trouve très amaigri.

Cinquième injection (6 novembre). — 60 centimètres cubes. Mort. Collapsus et diarrhée.

Aspect général du thymus. — Le parenchyme thymique est segmenté en de nombreux îlots irréguliers séparés les uns des autres par de larges bandes de substance colloïde de dégénérescence (fig. 10). On rencontre, au milieu d'elle, quelques vaisseaux sanguins dilatés et gorgés de sang, ainsi que de nombreux pelotons de grains représentés sur la figure en noir.

Les îlots thymiques offrent une structure uniforme ; on ne constate pas en eux de substance corticale et médullaire.

Parenchyme thymique (fort grossissement). — Réduites à quelques éléments

FIG. 10. — *Aspect général (faible grossissement) d'un thymus de chien intoxiqué par l'arsenic.*

Le parenchyme thymique a fortement régressé.
La substance colloïde de dégénérescence, par contre, a fortement augmenté.

dégénérés, les cellules thymiques épithéliales sont disséminées entre les nombreux globules blancs qui occupent le parenchyme. Ces lymphocytes sont reconnaissables à leur aspect clair, à leurs contours irréguliers et à leurs dimensions variables. Les types de plus grande taille sont plus nombreux et souvent réunis par amas.

Les cellules épithélioïdes sont manifestement abondantes, tout particulièrement à la périphérie des îlots. Les corpuscules de Hassal sont également fréquemment rencontrés. Ils sont, en général, peu volumineux, mais bien atteints par la dégénérescence; ils sont, en effet, tous plus ou moins kystiques.

La substance colloïde de dégénérescence est abondante; elle se localise surtout autour des îlots; elle se rencontre également dans leur intérieur, sous forme d'abondantes et fines travées irrégulières qui se localisent autour des vaisseaux sanguins. Les grains de chromatine sont assez nombreux. Le thymus de chien ne présente ni mitoses ni excavations.

CONCLUSIONS

Des faits précédents, il résulte que le thymus s'atrophie rapidement toutes les fois que l'organisme est sous l'influence d'une intoxication chimique. Quelle que soit la substance injectée, le processus de régression est sensiblement toujours le même.

Au cours de nos recherches, nous avons particulièrement étudié l'action du phosphore. En augmentant insensiblement la quantité injectée, nous avons pu nous rendre compte que le premier effet de cette substance sur le thymus est de déterminer un changement dans l'aspect des lobules. La substance médullaire de chacun d'eux, claire à l'ordinaire, est infiltrée d'un grand nombre de lymphocytes émigrés de l'artère intra-lobulaire. Par contre, la substance corticale s'éclaircit par la destruction d'un grand nombre de ses cellules thymiques épithéliales. Le résultat définitif est que le lobule s'intervertit (voir fig. 1 et obs. I, « Phosphore »), tout comme après l'action des rayons de Rœntgen ou au cours de l'athrepsie.

Cet aspect représente un stade de la transformation du lobule. Si l'on vient à examiner le thymus soumis à une dose à peu près semblable de phosphore, mais à un stade plus lointain de l'injection toxique, la structure du lobule se modifie encore (voir fig. 2, obs. II) pour prendre un aspect uniforme, à la suite d'une infiltration de toute la formation par de nombreux lymphocytes venus des vaisseaux sanguins. Mais bientôt, si le thymus n'est plus soumis ultérieurement à ce même processus morbide, le parenchyme reprend peu à peu son aspect primitif; on voit réapparaître, dans le lobule, la zone médullaire claire, entourée d'une substance corticale plus foncée par suite de la multiplication abondante des cellules thymiques épithéliales.

Par contre, les globules blancs disparaissent dans cette périphérie du lobule. Nous avons pu constater la même évolution du lobule thymique sous l'influence des rayons de Rœntgen. Il est logique de penser que toute action pathologique, à condition de s'exercer sans une trop grande brusquerie, entraîne des modifications sensiblement identiques de la structure du thymus.

Comme au cours de l'irradiation par les rayons X, si l'action du phosphore se prolonge (fig. 3; obs. VII, « Phosphore »), on constate la segmentation du parenchyme thymique en îlots irréguliers, de plus en plus petits. On note, en même temps, une infiltration de ce même tissu par un grand nombre de lymphocytes venus du sang. Ces éléments, figurés par de petits points noirs sur la figure 3, se disposent parfois en traînées indiquant à l'avance le tracé de la segmentation ultérieure du parenchyme thymique. Ces leucocytes, en effet, au contact des débris des cellules épithéliales

détruites par le processus morbide, ont élaboré de la substance colloïde de dégénérescence, qui se dispose en travées plus ou moins larges, séparant les îlots ainsi nouvellement constitués.

Cette substance colloïde, colorée en vert par la méthode de Prenant, est d'autant plus abondante que la dégénérescence glandulaire est plus prononcée. Cette matière, aussi bien au cours des intoxications par produits chimiques, qu'à la suite d'autres actions morbides, est invariablement élaborée par le thymus. Nous n'avons pas, en effet, retrouvé la dégénérescence fibreuse ou scléreuse que Weymeersch a constatée dans le thymus à la suite d'injections à des animaux d'un sérum thymotoxique. De même, on ne peut pas dire que le thymus régresse par dégénérescence graisseuse; les pelotons adipeux, colorés en noir sur des coupes fixées au liquide de Flemming, sont, comme les figures 3, 6 et 10 le mettent en évidence, bien peu nombreux auprès de la grande quantité de substance colloïde élaborée. Le tissu graisseux semble même se former bien après la production de la matière colloïde.

Les cellules thymiques épithéliales, éléments nobles de ce viscère, disparaissent d'autant plus rapidement que la dose de poison injectée est plus considérable. Ces éléments sont, dans le parenchyme thymique, peu à peu remplacés par des lymphocytes amenés par les vaisseaux sanguins, qui ne tardent pas, si l'action morbide leur en donne le temps, à se transformer en grands lymphocytes clairs ou en cellules épithélioïdes, comme les figures 4 et 6 en offrent des exemples.

Les corpuscules de Hassal disparaissent, en général, en totalité sous l'influence des produits toxiques. Une exception doit être faite en faveur de l'arsenic, qui ne semble pas agir sur le thymus de la même façon que les autres produits chimiques.

Telles sont les conclusions que l'on peut tirer des expériences que nous rapportons.

Ces résultats sont, à peu de chose près, ceux auxquels ont abouti les rares auteurs qui, jusqu'ici, étudièrent la question.

Goldner (1) injecta pendant trente jours, à 10 chiens qui venaient de naître, 1/3 de centimètre cube par jour d'une solution d'adrénaline à 1/1000e. Il constata un aspect analogue à celui que l'on observe au cours de l'involution due aux rayons X, c'est-à-dire une *accélération* et une *accentuation* du processus normal de l'*évolution* et l'*involution thymique*.

Jolly (2) injecta, dans la cavité péritonéale d'un rat blanc, quelques gouttes d'alcool éthylique à 60° (0,2 à 0,3 cc.); il provoqua, en quelques

(1) *Société de Biologie*, séance du 31 janvier 1923.
(2) *Société de Biologie*, 1928.

heures, une destruction pycnotique considérable de petites cellules thymiques dans la corticale.

Déjà visibles au bout de deux heures, les lésions sont très accentuées après quatre à six heures, considérables après dix-huit heures; après vingt-quatre heures, le matériel nécrosé s'élimine peu à peu.

Lewin (de Léningrad) provoque des lésions thymiques chez le lapin par injection sous-cutanée de benzol. Il constate, comme nous, la destruction des cellules de la corticale avec, simultanément, prolifération des cellules réticulo-endothéliales qui se transforment en macrophages. Parfois, ces éléments peuvent donner naissance à des cellules lymphoïdes jeunes et une restitution complète peut se produire.

Dustin, enfin, fit des constatations identiques en injectant, dans la cavité péritonéale d'une souris, 0,5 à 1 centimètre cube d'une solution à 0,75 % de HCl diluée dans de l'eau salée physiologique (1). Il obtint les mêmes résultats avec des injections (2) de solution bicarbonatée de trypoflavine (0,75 d'une solution à 1 ‰), d'arsenicaux, sels de zinc, ou de thallium, sublimé, Hg métallique, iodure, etc...

Dans l'étude des altérations toxiques du thymus, un point capital nous est apparu, confirmé d'ailleurs par les différents auteurs qui, au cours de leurs expériences, ont fait appel à des dilutions extrêmes de poison : c'est la nécessité d'utiliser des doses toxiques *faibles* et de préférence *répétées* à quelques jours d'intervalle. Pour que l'involution thymique se produise, en effet, il convient que le produit chimique imprègne assez longtemps la glande. Aussi ne faut-il pas s'étonner des résultats de Ghika (3), qui constate des altérations peu considérables du thymus par des doses fortes de substance toxique ; celles-ci tuaient rapidement l'animal en expérience.

Ces remarques ne s'appliquent pas seulement aux poisons chimiques, mais aussi aux toxines organiques lorsqu'elles sont injectées à doses trop considérables, comme semblent le démontrer les observations de Ghika sur des lapins morts en vingt-quatre heures, à la suite d'inoculation de toxine diphtérique, ou de cultures de pneumocoque, de bacille dysentérique, de bactérium coli. Dans tous ces cas, le thymus est peu altéré, la lobulation est nette et les corpuscules de Hassal intacts pour la plupart.

Tels sont les faits précis observés, quant aux lésions thymiques, au cours d'intoxications expérimentales.

(1) *Société belge de Biologie*, 6 décembre 1924.
(2) *Société de Biologie*, séance du 28 novembre 1931.
(3) *Thèse*, Paris, 1900.

*
**

Si l'on sort maintenant du domaine des faits pour entrer dans celui de l'hypothèse, deux questions se posent :

1° *Par quel mécanisme se produisent ces altérations thymiques* ?

2° *Quel est le rôle joué par de telles lésions* ?

Le mécanisme des altérations du thymus, au cours des intoxications, nous est complètement inconnu.

Dustin (1), provoquant ces lésions par une injection intra-péritonéale de solution diluée d'HCl, attribue le phénomène à une variation de l'équilibre acide-base des humeurs et du sang. Pour lui, toute variation suffisante du *p*H, dans un sens ou dans l'autre, amènerait la destruction du noyau des thymocytes. Mais cette pathogénie des altérations thymiques ne pourrait expliquer les modifications obtenues avec les injections intra-péritonéales d'alcool.

Aussi, Fühet et Linkoff (2), se fondant sur le fait qu'ils obtiennent, dans la corticale thymique, des phases de pycnose et de mitoses alternantes en injectant dans le péritoine de la souris de l'huile de paraffine contenant ou non de l'oléate ferreux, soutiennent que la cause commune de ces lésions expérimentales est peut-être la simple existence d'une exsudation cellulaire péritonéale.

Mais Jolly n'obtint aucun résultat par injection aseptique intra-péritonéale de quelques gouttes d'une solution faible de NO^3Hg. et, par contre, détermina des lésions thymiques nettes par injection d'alcool, non plus intra-péritonéale, mais sous-cutanée.

On le voit, le mécanisme des lésions thymiques d'origine toxique est encore entouré d'obscurité.

Le rôle joué par ces lésions thymiques serait, pour Dustin, capital (3). Cet auteur désigne, sous le nom de *crise caryoclasique* d'origine toxique ou toxi-infectieuse, cette destruction rapide et intense des thymocytes corticaux, et des lymphocytes des centres germinatifs, spléniques, ganglionnaires, peyeriens, avec parfois, en même temps, destruction des mitoses de l'intestin grêle. Et, sous le nom de *chromatines enclastiques*, il englobe ces chromatines particulièrement instables et sensibles aux rayons et agents toxiques en général.

Pour lui, bien des phénomènes attribués au blocage du système réti-

(1) *Société belge de Biologie*, 6 décembre 1924.
(2) Id., 28 février 1925.
(3) *Société de Biologie*, novembre 1931.

culo-endothélial sont des effets secondaires à la crise clasique, et le thymus jouerait ainsi un rôle important dans l'immunité.

Cette crise caryoclasique est surtout nette au niveau du thymus : les thymocytes subissent, quelques heures après l'injection toxique, une pycnose massive; leurs débris s'agglutinent et sont absorbés par de grands macrophages. Quarante-huit heures après, le cortex thymique est vide de ses thymocytes, et le thymus présente l'aspect que nous avons décrit de *thymus inversé*. Cette crise aurait pour résultat de libérer des substances provenant de la destruction des noyaux thymiques ou lymphatiques.

Cette hypothèse cadre bien avec un certain nombre de faits :

1° La crise demandant plusieurs heures à s'établir, cette hypothèse nous explique le temps de latence observé dans l'action des médicaments chimiothérapiques;

2° Elle concorde également avec le fait que les animaux éthymés sont moins résistants aux infections;

3° Enfin, elle permet de comprendre le rôle anti-toxique et anti-infectieux de la rate.

Dustin soutient, en effet, que la rate est indispensable au déclenchement de cette crise caryoclasique.

Alors que chez des animaux témoins, il constate, après injection toxique, une pycnose nette des thymocytes, chez les animaux splénectomisés, il note une pycnose très faible et une résistance nette du thymus à l'égard du produit toxique; cette expérience, en même temps qu'elle prouve l'origine splénique de la fragilité des thymocytes, est peut-être de nature à nous faire pénétrer le mécanisme de l'immunité et le rôle capital que jouent, dans son installation, à la fois la rate et le thymus.

Par ailleurs, la splénectomie, qui diminue la fragilité thymocytaire, ne modifie pas celle des lymphocytes des centres germinatifs, apportant un exemple de dissociation fonctionnelle entre thymocytes et lymphocytes, qui, pour Dustin, seraient embryologiquement, histologiquement et physiologiquement différents.

Nous apporterons prochainement le résultat de recherches en cours, et verrons dans quelle mesure l'ingénieuse hypothèse de Dustin se trouve confirmée par nos propres observations.

INSTITUT D'ANATOMIE PATHOLOGIQUE DE L'UNIVERSITÉ
DE SZEGED (HONGRIE)
(DIRECTEUR : DOCTEUR JOSEPH BALÓ)

LÉSIONS RÉNALES CAUSÉES PAR LES SELS D'OR

par

A. KÁLLÓ

On a peu étudié, jusqu'à présent, l'influence des sels d'or sur le rein. Les premiers renseignements sur ce sujet se trouvent dans les ouvrages de toxicologie anciens; on y peut apprendre que, dans les diverses affections nerveuses ou cutanées, traitées par l'or, on peut observer des intoxications. Les manifestations rénales de ces intoxications se traduiraient, du point de vue physiopathologique, par une diurèse exagérée et par de l'albuminurie; du point de vue morphologique, par une congestion et par des phénomènes dégénératifs. C'est Stevenson (1) qui, le premier, a publié, en 1894, un cas d'intoxication par le chlorure d'or. Dans ce cas, Stevenson pouvait constater, parmi d'autres, même des troubles du rein. Heubner (2) et Gelpke (3) ont observé, dans des intoxications expérimentales par l'or, une énorme congestion et des hémorragies diapédétiques dans les divers organes parenchymateux, d'où ils ont conclu que l'or est un poison vasculaire.

Les renseignements toxicologiques sur les effets des sels d'or ont acquis une grande importance à la suite des expériences bien connues de Mollgaard, qui a aussi prêté attention aux effets excitants de l'or sur le rein. D'après Mollgaard (4), 1 centigramme de sanocrysine par kilo-

(1) *Guys Hosp. Rep.*, t. I, 1894, pp. 127-130.
(2) *Arch. f. exp. Path. u. Pharm.*, t. LVI, 1907, p. 370.
(3) *Arch. f. exp. Path. u. Pharm.*, t. LXXXIX, p. 280.
(4) *Chemotherapie of Tuberculosis*, Kjobnhavn, 1924.

gramme de poids du sujet ne cause pas de trouble rénal. La dose doublée entraîne déjà des troubles fonctionnels rénaux se traduisant par une albuminurie faible pendant deux ou trois jours. La dégénérescence hydropique des tubes contournés a été observée, par Mollgaard, seulement au delà d'une dose de 6 centigrammes par kilogramme de poids. Selon cet auteur, les petits animaux sont plus sensibles à la sanocrysine. Chez eux, 3 centigrammes causent déjà une lésion des tubes.

Après Mollgaard, plusieurs auteurs danois et américains ont étudié l'effet toxique des sels d'or. Dans leurs travaux, on peut aussi trouver des contributions qui se rapportent au rein. McCluskey et Eichelberger (1) ont examiné l'effet de la sanocrysine sur des animaux sains ou infectés de bacilles tuberculeux, et ont trouvé des lésions de néphrite interstitielle. Frandsen (2) a examiné les effets du traitement prolongé à la sanocrysine sur le rein du lapin. 5 animaux ont été traités avec des doses de sanocrysine légèrement supérieures aux doses thérapeutiques. Frandsen a trouvé dans le rein, selon les quantités employées, de la congestion et de légères hémorragies, des exsudats dans les cavités glomérulaires, des infiltrations lymphocytaires autour des grands vaisseaux, et dans un cas, une dégénérescence des tubes contournés. Le rein de l'animal traité avec la plus forte dose paraissait atteint de sclérose. L'auteur conclut que seules, des doses très élevées de sanocrysine lèsent le rein, et selon lui, ces altérations diffèrent de celles causées par les autres sels des métaux lourds, car la sanocrysine ne détermine pas d'altération durable des cellules épithéliales des tubes, mais seulement l'infiltration lymphocytaire des espaces interstitiels. Si les lésions interstitielles se prolongent, elles peuvent produire des images très semblabes à celle de la sclérose artériosclérotique. Lunding (3) n'a pas pu ramener les troubles rénaux des tuberculeux traités à la sanocrysine aux altérations spécifiques. Au lieu de celles-ci, il a trouvé la prolifération du tissu conjonctif, l'infiltration lymphocytique et des dégénérescences. Dans le rein de veaux sains traités aux doses thérapeutiques de sanocrysine, Lunding a trouvé un gonflement hydropique des tubes contournés. Il a considéré ces altérations comme une néphrite métallique négligeable. Brown, Hermann, Saleeby et Schamberg (4) ont examiné les effets toxiques des sels d'or sur le sang et les divers organes. Les altérations du rein ont été également constatées dans tous les cas examinés par ces auteurs. D'après eux, c'était le chlorure d'or qui causait les dégénérescences plus marquées.

(1) *The Amer. Review of Tub.*, t. XII, 1925, p. 329.
(2) *Acta Tub. Scand.*, t. II, 1926, p. 183.
(3) *Ugeskrift f. Laeger*, t. LXXXVIII, 1926, pp. 30-38.
(4) *Journ. of Pharm. and exp. Ther.*, t. XXVIII, 1926, pp. 141-156.

⁂

Des lésions rénales causées par les sels d'or ont été par nous-même, dans un grand nombre de cas, systématiquement examinées. Nos observations ont porté sur 60 cas, et sur les sels d'or suivants : Solganal : 17 cas; Solganal B : 9 cas; $KAu(CN)_2$: 9 cas; $AuCl_3$: 9 cas; Sanocrysine : 5 cas; Tryphal : 5 cas; Krysolgan : 4 cas; Aurophos : 2 cas. Nous avons utilisé des doses thérapeutiques, toxiques, mortelles, administrées une fois ou en série à des animaux (cobayes, lapins, rats) sains et tuberculeux.

Nos expériences se groupent comme suit:

Ier GROUPE. — Tout d'abord, nous avons examiné l'effet des différentes doses thérapeutiques, même plusieurs fois répétées, sur des animaux sains. Il est remarquable que les quantités thérapeutiques, même répétées souvent et longtemps (soit jusque de trente-cinq à cent cinq jours), ne peuvent causer des dégénérescences qu'à forte dose. L'effet caractéristique des doses thérapeutiques sur le rein est la congestion (fig. 1). La congestion peut s'accompagner même de petites hémorragies diapédétiques. La congestion énorme s'accompagne toujours de diurèse.

IIe GROUPE. — A ce groupe appartiennent 23 cas où nous avons examiné l'effet de doses toxiques diverses injectées une seule fois, ou plusieurs fois aux animaux sains. Nous avons administré $KAu(CN)_2$ en 7 cas, $AuCl_3$ en 4 cas, Tryphal en 4 cas, Solganal en 3 cas, Sanocrysine en 3 cas, Krysolgan en 2 cas. Les animaux ont été sacrifiés de six à quatorze jours après l'intoxication. Les lésions du rein ont été remarquables dans tous les cas et se traduisent par des phénomènes congestifs divers. Les altérations consistaient en troubles des lésions dégénératives. Ce sont les dégénérescences surtout qui caractérisent l'effet morphologique des doses toxiques des sels d'or. La congestion s'est manifestée le plus souvent dans le rein tout entier, mais surtout dans les bouquets glomérulaires. Les altérations des tubes se manifestent par l'état vacuolaire (fig. 2), dégénérescence séreuse ou granuleuse, tuméfaction trouble. Il est remarquable que, dans aucun cas, nous n'ayons pu causer des lésions de néphrite nécrosante même avec des doses toxiques répétées. Les lésions dégénératives entrainent fonctionnellement l'albuminurie et morphologiquement l'apparition d'un exsudat séreux en forme de croissant dans les capsules de Bowman (fig. 2), et la formation des cylindres albumineux, cireux où hyalins dans les tubes, dans tous les cas de ce groupe. De plus, dans 8 cas, on a pu aussi observer l'infiltration

interstitielle par les lymphocytes et les cellules plasmatiques, particulièrement autour des grands vaisseaux. Sur ces 8 cas, l'intoxication était due 5 fois au $KAu(CN)_2$, et trois fois au Solganal. Il semble que ces deux sels d'or aient, en plus de l'effet spécifique de l'or, un effet excitant particulier sur les tissus.

IIIe GROUPE. — A ce groupe appartiennent les cas d'application unique des différentes doses mortelles. Les observations portent sur 13 cas [Solganal : 7 cas; $KAu(CN)_2$: 2 cas; Aurophos, Tryphal, Krysolgan et

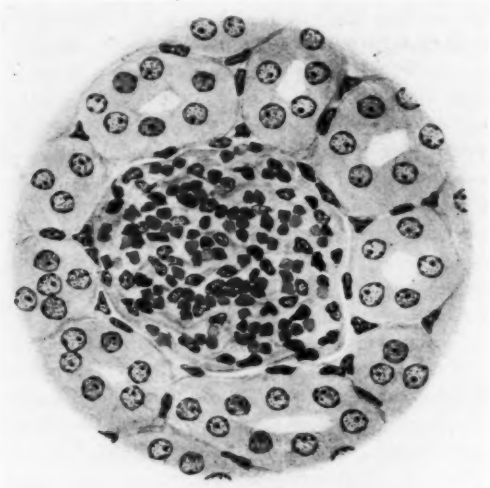

FIG. 1. — *Congestion élective du bouquet glomérulaire dans le rein du lapin, après injection des doses thérapeutiques de Sanocrysine.*

Solganal B : 1 cas chaque]. L'application unique des diverses doses mortelles, injectées sous la peau, a causé dans tous les cas, à l'exception du $KAu(CN)_2$, une néphrite nécrosante, intéressant surtout les tubes contournés. Les noyaux de l'épithélium sécréteur sont fragmentés où réduits à l'état de poussières éparses (caryorrhexis), ou tout à fait disparus (chromatolyse). Le protoplasma de l'épithélium des tubes contournés ne présente plus aucune trace de sa structure. Ses matériaux albuminoïdes se sont désagrégés en fragments distincts ou se sont coagulés et forment des granulations ou de grosses masses compactes, homogènes et mal colorées. Ces masses mortifiées sont desquamées dans

la lumière des tubes, qui en est tout à fait remplie (fig. 3). La formation des cylindres divers s'est observée dans tous les cas. La mort, causée par l'insuffisance rénale, est survenue, suivant la dose employée, dans un délai de un à six jours. Nous avons rencontré l'infiltration interstitielle dans un seul cas (après Solganal). Dans 2 cas d'intoxication par $KAu(CN)_2$, l'altération du rein se manifeste seulement par une dégénérescence albumineuse. Dans les cas d'intoxications par $KAu(CN)_2$, ce n'est pas une insuffisance rénale, mais d'autres effets toxiques du CN qui causent la mort.

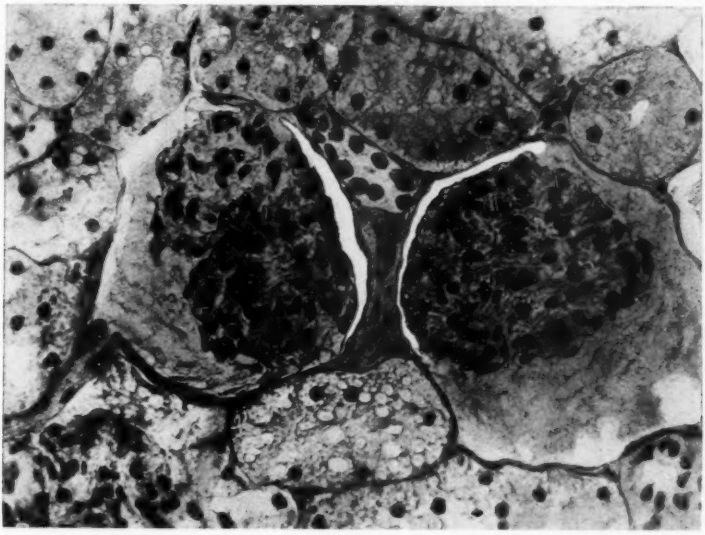

FIG. 2. — *Sérosité albumineuse dans les cavités glomérulaires, dégénérescence vacuolaire et granuleuse des tubes contournés dans le rein du lapin, après administration des doses toxiques de Krysolgan, longtemps et fréquemment répétées.*

IVe GROUPE. — Dans 10 cas, nous avons examiné la période de développement des altérations rénales causées par l'or. Nous avons répété plusieurs fois, et à brefs intervalles (de treize minutes à quinze heures), les diverses doses mortelles, jusqu'à la mort. Nous avons administré $AuCl_3$ à 5 animaux ; Sanocrysine à 2 ; Solganal, Krysolgan, Aurophos, chacun à 1 animal, et à des animaux sains. Troubles circulatoires et dégénérescences de faible degré ont déjà été discernables chez l'animal qui est mort à la treizième minute. Les signes morphologiques de l'albuminurie (sérosité albumineuse dans les cavités glomérulaires, formation

des cylindres dans les tubes) ont été décelables au plus tôt à la dix-huitième minute. Nous n'avons jamais pu produire la néphrite nécrosante avant la troisième heure, mais nous l'avons toujours observée au delà de ce délai dans tous les cas.

Ve GROUPE. — Enfin, nous avons examiné l'effet de l'or sur le rein d'animaux tuberculeux en 11 cas. Nous avons donné aux animaux du Solganal et Solganal B, à doses thérapeutiques, répétées souvent et

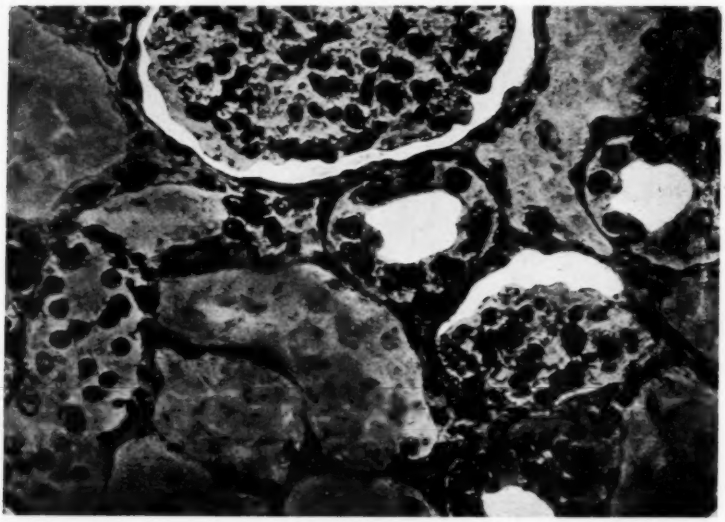

FIG. 3. — *Nécrose coagulante des tubes contournés dans le rein du rat, après la dose mortelle minima de Solganal, injectée sous la peau. Mort en 4 jours.*

longtemps. A l'opposé des animaux sains du premier groupe, nous avons retrouvé régulièrement, chez les animaux tuberculeux, des dégénérescences même après des doses thérapeutiques. Il se peut que ces altérations aient été causées par la toxine tuberculeuse même. Mais l'altération tuberculeuse spécifique n'a été observée dans aucun des cas. Comme dans les cas du traitement prolongé des autres groupes, nous avons aussi retrouvé, dans la plupart des cas de ce groupe, des infiltrations interstitielles (fig. 4).

En récapitulant le tout, l'effet nocif des sels d'or s'est manifesté, dans nos observations, par des troubles circulatoires, la dégénérescence ou

la nécrose de l'appareil épithélial, et par l'infiltration du tissu conjonctif. L'aspect histologique varie selon les doses et les variétés des sels d'or appliqués.

Les troubles circulatoires se présentent sous la forme de congestion et de petites hémorragies diapédétiques. La congestion est un symptôme morphologique de l'effet excitant de l'or excrété. Il est bien connu que la plus grande part de l'or introduit dans l'organisme s'évacue par le rein (Mc Cluskey et Eichelberger). Cependant, la congestion est le premier

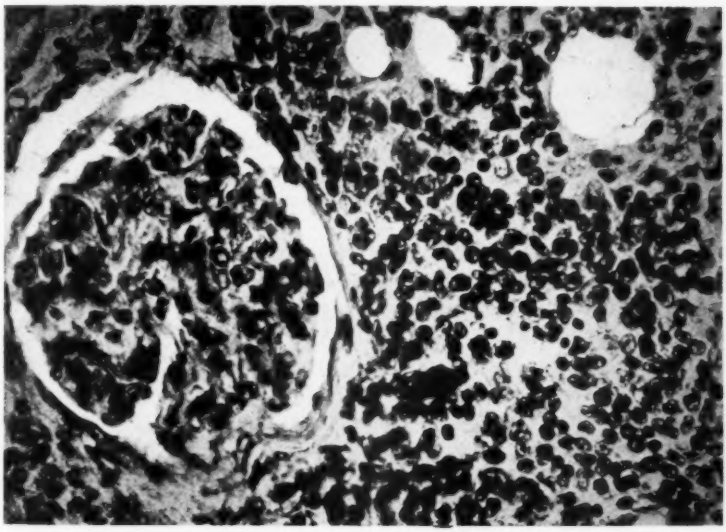

FIG. 4. — *Néphrite interstitielle chronique dans le rein du lapin, après administration de fortes doses thérapeutiques de Sanocrysine, longtemps et fréquemment répétées.*

signe et un phénomène constant des altérations du rein causées par l'or. Elle persiste pendant tout le temps de l'excrétion de l'or. Elle intéresse le plus souvent surtout les bouquets glomérulaires (fig. 1), le réseau capillaire de la substance corticale, plus rarement tout le parenchyme du rein. De légères hémorragies diapédétiques n'accompagnent que les congestions intenses. La congestion est donc un signe caractéristique de l'effet morphologique des doses thérapeutiques des sels d'or. La diurèse qui s'observe, même après injection des doses thérapeutiques, est probablement en rapport avec ces phénomènes congestifs.

Les lésions dégénératives se présentent électivement dans les tubes contournés, sous la forme de l'état vacuolaire (fig. 2), de la tuméfaction trouble, de la dégénérescence séreuse, hydropique où granuleuse jusqu'à la nécrose. Elles sont causées par les doses toxiques des sels d'or. L'intensité de la dégénérescence dépend étroitement de la dose administrée. La néphrite nécrosante, causée par l'or, est toujours mortelle. La mort est due à l'insuffisance rénale, qui peut déjà se manifester au bout de trois heures.

Nous n'avons rencontré, chez aucun auteur, la mention de la néphrose nécrosante causée par l'or. La cause en est que les observations morphologiques ont porté, jusqu'ici seulement, sur l'effet des petites doses employées dans la pratique. Pourtant, par des doses convenables, on peut causer avec les sels d'or la même lésion rénale qu'avec ceux des autres métaux lourds. C'est l'incrustation calcaire seule qui manque toujours dans les intoxications par les sels d'or.

Les lésions dégénératives et nécrotiques entraînent fonctionnellement toujours l'albuminurie. Le degré de celle-ci dépend du degré des dégénérescences.

Les lésions des stromas conjonctivo-vasculaires peuvent être attribuées à l'effet irritant de l'or évacué. Ces lésions sont généralement localisées au pourtour des grands vaisseaux et se manifestent par la migration des petits mononucléaires et des cellules plasmatiques, dans les mailles interstitielles, en foyers plus ou moins étendus (fig. 4). Le développement de ces lésions interstitielles ne dépend pas de la quantité des doses, mais à la fois de la durée de leur effet et du genre du sel donné. Nous les avons rencontrées le plus souvent après le traitement prolongé et après l'administration de $KAu(CN)_2$, Solganal et Solganal B. Il semble que ces trois sels d'or soient particulièrement toxiques. D'ailleurs, on peut constater que les lésions interstitielles ne sont pas du tout caractéristiques de l'effet morphologique des sels d'or.

CONCLUSIONS

Les sels d'or administrés à forte dose déterminent des lésions dégénératives et nécrosantes de l'épithélium rénal. Les doses thérapeutiques peuvent tout au plus causer une dégénérescence de faible degré, avec des phénomènes congestifs plus ou moins accusés. En résumé, nos observations conseillent une légitime prudence dans la chrysothérapie qui se répand chaque jour.

Travail des Laboratoires d'Anatomie et d'Histologie
de la Faculté de Médecine de Montpellier

LES NERFS SPLANCHNIQUES PELVIENS ET LE CARREFOUR MÉSENTÉRIQUE INFÉRIEUR

par

Gaëtan-E. JAYLE

RECHERCHES HISTOLOGIQUES ET DÉDUCTIONS MÉDICO-CHIRURGICALES

L'importance prise depuis quelques années par la chirurgie du système nerveux organo-végétatif a permis la floraison de toute une série de recherches anatomiques et histologiques sur ce système. Un seul point paraît définitivement fixé à la suite de ces recherches : il n'existe pas de sympathique et de parasympathique, mais un seul et même système organo-végétatif.

Des recherches déjà nombreuses ont été effectuées, en France, sur le système organo-végétatif abdominal inférieur et pelvien. Cotte et Noël ont étudié les premiers et en détail l'histologie du plexus inter-iliaque (ou nerf pré-sacré). Morin a décrit avec précision les édifications ganglionnaires du plexus inter-iliaque. Botar a particulièrement étudié les rameaux communicants lombo-sacrés chez l'animal et chez l'homme. Renon, enfin, vient de faire dans sa thèse, sous la direction de M. le professeur Villemin, une mise au point très précise de ces mêmes rameaux communicants.

Ces deux derniers travaux sont, en partie, la confirmation de l'étude faite par Hirt (à propos de l'innervation rénale) sur les rameaux communicants dorso-lombaires et la destinée de leurs fibres, et aussi celle des travaux de Langley et de son école.

En partant des données établies par les auteurs précédents, nous avons

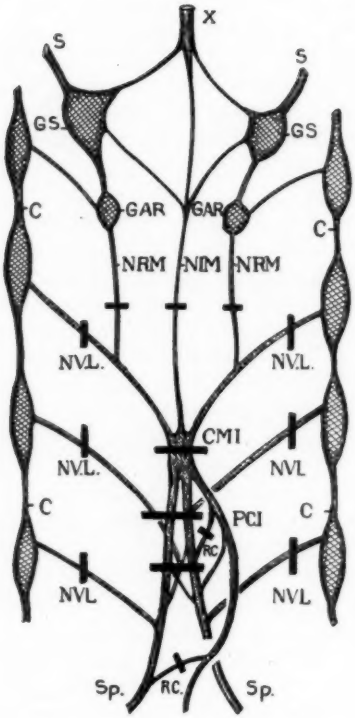

FIG. 1. — *Vue schématique des nerfs viscéro-lombaires, du carrefour mésentérique inférieur et des nerfs splanchniques pelviens.*

Les barres indiquent les points où ont été faits les prélèvements. *C.*, chaîne latéro-vertébrale lombaire. *C. M. I.*, carrefour mésentérique inférieur. *G. A. R.*, ganglion aortico-rénal. *G. S.*, ganglion semi-lunaire. *N. I. M.*, nerfs intermésentériques. *N. R. M.*, nerfs réno-mésentériques. *N. V. L.*, nerfs viscéro-lombaires. *P. C. I.*, plexus colique inférieur. *R. C.*, racines coliques des nerfs splanchniques pelviens. *S.*, nerf splanchnique abdominal (grand splanchnique). *Sp.*, nerfs splanchniques pelviens. *X*, tronc pneumogastrique abdominal.

cherché à faire une étude histologique d'ensemble sur les appareils nerveux organo-végétatifs pré-vertébraux lombaires et sacrés, en pratiquant sur le cadavre d'un homme de soixante-cinq ans, cinq heures après sa mort, des prélèvements systématiques aux points indiqués sur la figure 1.

Ces prélèvements ont été traités suivant la technique de fixation à l'acide osmique indiquée par Kiss. Ils ont été inclus à la paraffine.

En rapprochant les données fournies par nos coupes, des notions histo-physiologiques aujourd'hui admises, nous avons pu établir une systématisation rationnelle des nerfs viscéro-lombaires, du carrefour mésentérique inférieur et des nerfs splanchniques pelviens.

Il faut actuellement, au seuil de tout exposé histologique touchant à la question organo-végétative, adopter des définitions précises.

Nous avons adopté, dans notre étude, la classification suivante :

1° Les fibres myélinées trouvées dans les nerfs organo-végétatifs vont à la moelle ou en viennent directement (fibres pré-ganglionnaires des classiques).

2° Les fibres amyélinées sont d'origine purement organo-végétative (fibres post-ganglionnaires).

D'autre part, les termes de nerfs afférents et nerfs efférents sont entendus, sauf contre-indication inscrite dans le texte, dans le sens de afférents ou efférents à partir de la moelle.

LES NERFS VISCÉRO-LOMBAIRES

Les nerfs viscéro-lombaires (ou splanchniques lombaires) sont tendus entre la chaîne sympathique latéro-vertébrale lombaire en dehors, le carrefour mésentérique inférieur et les splanchniques pelviens en dedans. Ils viennent des premier, deuxième, troisième ganglions lombaires de la chaîne.

Ces nerfs (fig. 2) sont composés de fibres myélinées à gaine large, de

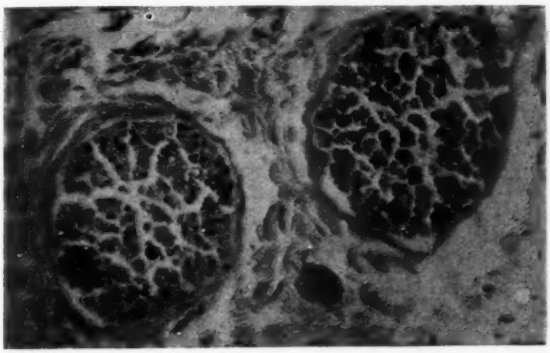

FIG. 2. — *Coupe des nerfs viscéro-lombaires supérieurs droits.*
Remarquer à droite l'absence presque totale de fibres à gaine de myéline large (cercles larges), et la rareté des fibres à gaine de myéline mince (points noirs). Image inverse à gauche. Les fibres amyélinées sont grisâtres. (Microscope Zeiss; oculaire, 1; objectif, 6.)

fibres myélinées à gaine mince et de fibres amyélinées. Dans certains faisceaux (fig. 2, à droite), les fibres myélinées sont rares et les fibres amyélinées très nombreuses ; dans d'autres faisceaux, la disposition est inverse (fig. 2, à gauche).

Cependant, par rapport aux autres éléments organo-végétatifs périphériques, la teneur en fibres myélinées des nerfs viscéro-lombaires est très grande, et l'on peut considérer, avec Hirt, Botar et Redon, ces nerfs comme étant *des prolongements partiels des rameaux communicants blancs*. Il ne faut cependant pas pousser l'image trop loin, et assimiler le rameau communicant blanc à l'origine du nerf viscéro-lombaire, car il y a autre chose dans le nerf viscéro-lombaire que dans le rameau communicant blanc, soit une grande quantité de fibres amyélinées d'origine caténaire.

Outre les fibres amyélinées, l'on trouve encore, à l'intérieur des nerfs viscéro-lombaires, des *cellules ganglionnaires* amassées en groupes importants (fig. 3). La présence de ces cellules exclut l'hypothèse faite par certains auteurs de la continuité, à travers les nerfs viscéro-lombaires, de toutes les fibres qu'ils contiennent : elle prouve qu'il y a, dans les nerfs viscéro-lombaires, des synapses, comme il y en a à l'intérieur des nerfs splanchniques abdominaux (se reporter à l'article très complet de Streckfuss), comme il y en a dans tout le système organo-végétatif périphérique.

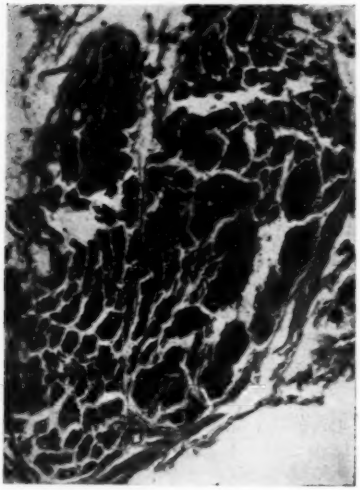

FIG. 3. — *Cellules ganglionnaires dans un nerf viscéro-lombaire moyen droit.* (Microscope Zeiss ; oculaire, 1 ; objectif, 6.)

Cette constatation va à l'encontre des faits apportés par Botar, et sur lesquels il s'appuie pour critiquer la systématisation morphologique des nerfs splanchniques organo-végétatifs établie par Delmas et Laux, seule valable à l'heure actuelle, parce que seule morphologique et vérifiée par l'anatomie comparée.

ORIGINE, TERMINAISON, VALEUR DES FIBRES D'UN NERF VISCÉRO-LOMBAIRE.

L'origine des *fibres amyélinées* est avant tout à la chaine latéro-vertébrale. Il suffit, pour s'en convaincre, de comparer une coupe de rameau communicant blanc lombaire, nerf myéliné presque pur, et une coupe de nerf viscéro-lombaire, riche en fibres amyélinées.

Ces fibres vont se jeter dans les splanchniques pelviens en s'adjoignant, le long de leur trajet, le contingent des fibres amyélinées venues des cellules ganglionnaires des nerfs viscéro-lombaires.

L'on ne connaît pas la destinée de ces fibres amyélinées d'origine viscéro-lombaire.

Il est probable que les fibres d'origine caténaire (fig. 4) vont en majorité et directement se terminer dans la paroi des vaisseaux pelviens et abdominaux inférieurs : la chaine latéro-vertébrale, en effet, semble actuellement être surtout un centre vaso-moteur viscéral et

somatique dont les cylindraxes vont se terminer dans les parois vasculaires.

Toute section des nerfs viscéro-lombaires entraînera, par la section de ces fibres, des troubles vaso-moteurs dans le territoire qu'elles innervent, et nous pensons, contrairement à Botar, que ce trouble sera beaucoup plus persistant, si ce n'est beaucoup plus marqué que celui qui survient après section des rameaux communicants blancs correspondants. Dans ce dernier cas, il y aura conservation intégrale du neurone vaso-moteur caténaire; seules les relations de ce neurone avec les centres seront coupées. Il est presque certain que ces relations ne sont pas indispensables au fonctionnement de ce neurone qui, après une telle intervention, pourra vivre de son rythme propre. Ceci ne pourra évidemment pas se produire si le cylindraxe du neurone est coupé.

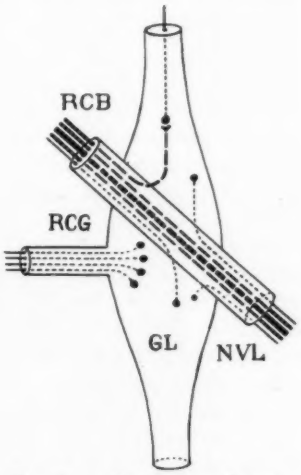

FIG. 4. — *Rapports existant entre un rameau communicant blanc lombaire* (R. C. B.), *un nerf viscéro-lombaire* (N. V. L.) *et un ganglion de la chaîne latéro-vertébrale lombaire* (G. L.).

Les fibres myélinées à gaine large (en traits épais), à gaine mince (en traits moyens), du nerf viscéro-lombaire, sont trans-ganglionnaires. Certaines fibres à gaine mince du rameau communicant blanc s'arrêtent dans le ganglion. Du ganglion partent des fibres amyélinées (en traits fins) destinées au rameau communicant blanc, au nerf viscéro-lombaire et aussi au rameau communicant gris (*R. C. G.*).

Les *fibres myélinées à gaine large* sont classiquement des fibres sensitives (Kölliker, Jonesco, et Teitel Bernard, Kiss). Cependant, deux prélèvements superposés (fig. 8 et 9) des nerfs splanchniques pelviens nous ont montré la présence, puis l'absence, de fibres à gaine de myéline large. Nous avons tendance à conclure que ces fibres, intéressées au point de terminaison d'un nerf viscéro-lombaire dans la figure 8, et disparues plus loin (fig. 9), se sont terminées dans l'intervalle, en faisant synapse dans les masses ganglionnaires du splanchnique pelvien.

Si l'on admet, cependant, que les fibres à gaine large sont des fibres sensitives à l'exclusion de toutes autres fibres, l'on est surpris en constatant leur petit nombre dans les nerfs viscéro-lombaires et splanchniques pelviens, alors que ces nerfs sont la grande voie sensitive du pelvis. Il semble facile d'arguer à cela la faiblesse de

la sensibilité viscéro-pelvienne; mais le terme de sensitif prête à l'erreur: il faut écrire afférent réflexe. Il devient, dès lors, difficile d'admettre qu'une infinité de voies efférentes réflexes, représentées, selon les classiques, par les fibres amyélinées et les fibres myélinées à gaine mince, soient commandées par une minorité infime de fibres afférentes. L'étude histologique des fibres à gaine de myéline mince n'apporte aucun éclaircissement à la question, et probablement faut-il admettre, avec Stöhr, que la morphologie d'une fibre n'a rien à voir avec sa fonction, et que parmi les fibres myélinées à gaine mince, ou épaisse, les unes sont afférentes, les autres efférentes. Il existe, de plus, tous les intermédiaires entre les fibres à gaine large et les fibres à gaine mince.

Au niveau des nerfs viscéro-lombaires et, par extension, au niveau du pelvis, la signification des fibres myélinées, à gaine mince et large, reste donc à prouver, et l'on peut simplement écrire que les fibres myélinées des nerfs viscéro-lombaires sont probablement des fibres médullo-viscérales centrifuges et centripètes (fig. 4) (1).

Les *fibres myélinées à gaine mince* seraient des fibres centrifuges venues de la moelle.

La section des nerfs splanchniques pelviens prouve que la *valeur des courants centrifuges médullo-viscéro-pelviens*, passant par les fibres myélinées venues des nerfs viscéro-lombaires, est faible. En effet, si l'excitation du bout distal du nerf produit certains effets moteurs ou sécrétoires sur les viscères pelviens, sa section n'en provoque presqu'aucun. L'on peut donc sectionner, sans grand dommage pour l'innervation viscérale pelvienne, les nerfs viscéro-lombaires, et il semble que la motricité et la sécrétion des viscères pelviens sont assurées essentiellement par les nerfs érecteurs et par des centres autonomes disséminés dans le plexus pelvi-périnéal ou dans la paroi même des organes.

La *sensibilité* de ces mêmes organes semble, au contraire, emprunter surtout la voie des splanchniques pelviens pour, de là, gagner le phrénique, le vague, les splanchniques abdominaux et surtout les nerfs viscéro-lombaires, dans lesquels passent les fibres de la sensibilité réfléchie des organes génitaux ressentie par les malades dans les territoires de distribution des paires rachidiennes, D XII, L I et L II, dits dermatomes génitaux. La section des nerfs viscéro-lombaires supprimera la douleur réfléchie au niveau de la dernière paire dorsale et des deux dernières paires lombaires.

(1) Il existe certaines fibres myélinées dont le centre trophique est dans la chaîne latéro-vertébrale (Langley) qui échapperaient à cette règle.

LE CARREFOUR MÉSENTÉRIQUE INFÉRIEUR

Le carrefour mésentérique inférieur est une plaque neuroganglionnée qui siège au voisinage de l'artère mésentérique inférieure. Il donne naissance au plexus colique inférieur, en avant et à gauche ; aux splanchniques pelviens, en bas. Il reçoit : les nerfs viscéro-lombaires, les nerfs réno-mésentériques et les nerfs inter-mésentériques.

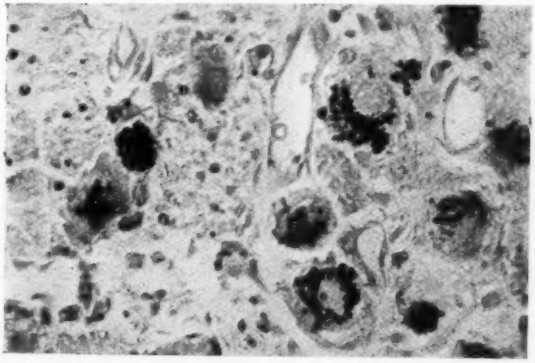

FIG. 5. — *Cellules ganglionnaires du carrefour mésentérique inférieur.* L'on distingue, autour des cellules, quelques fibres myélinées. (Microscope Zeiss; oculaire, 1; objectif, 6.)

Par sa constitution, le carrefour mésentérique inférieur a la valeur d'un centre organo-végétatif.

Il comprend des fibres nerveuses myélinées et amyélinées et des cellules ganglionnaires (fig. 5).

Les *fibres amyélinées* sont très abondantes. Les *fibres myélinées* semblent être constituées en majeure partie de fibres à gaine de myéline mince.

L'existence de cellules ganglionnaires fait du carrefour un centre, centre qui commanderait, si l'on se fiait à la seule morphologie et à l'anatomie comparée, l'innervation viscérale centrifuge colique basse et rectale et l'innervation viscérale centrifuge pelvienne.

Nous ignorons la valeur de ce centre, vis-à-vis de l'innervation centrifuge intestinale; vis-à-vis de l'innervation centrifuge pelvienne cette

valeur est très faible, comme en témoigne la section des splanchniques pelviens.

La valeur fonctionnelle des cellules qu'il contient est vraisemblablement multiple. Certaines cellules étant des éléments de connexion organo-végétative pure sans relations avec les centres axiaux, d'autres étant des éléments de transmission situés entre un neurone axial et une terminaison viscérale. Ces derniers éléments deviennent, lorsque leurs connexions avec les centres axiaux sont interrompues, des centres émetteurs.

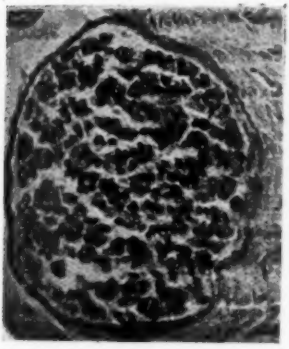

FIG. 6. — *Coupe d'un nerf réno-mésentérique gauche.*

Remarquer, presque au centre de la préparation, une fibre à gaine large (cercle noir), fibres amyélinées nombreuses (grises), fibres à gaine de myéline mince (points noirs) assez nombreuses. (Microscope Zeiss ; oculaire, 1; objectif, 6.)

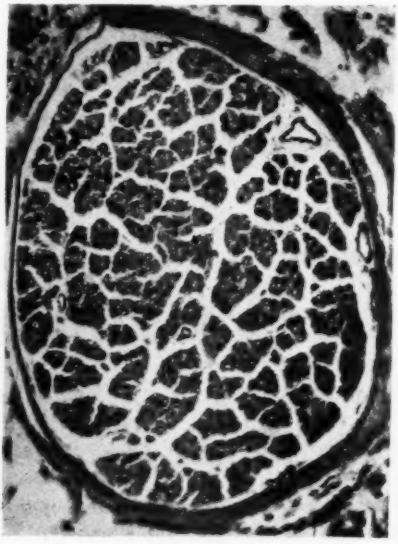

FIG. 7. — *Coupe d'un nerf inter-mésentérique.*

Remarquer les quelques fibres à gaine de myéline large (cercles noirs), la quantité de fibres amyélinées (grises), les fibres à gaine de myéline mince (points noirs). (Microscope Zeiss; oculaire, 1; objectif, 3.)

Le carrefour mésentérique inférieur reçoit ses fibres médullaires centrifuges, à destinée viscérale, des nerfs viscéro-lombaires supérieurs. Nous avons exposé précédemment (cf. p. 4) la qualité de ces fibres.

Il est traversé par des fibres myélinées à gaine mince et peut-être aussi à gaine large, que l'on retrouve (fig. 6 et 7) dans ses racines grises (nerfs réno-mésentériques [fig. 6], nerfs inter-mésentériques [fig. 7]),

dans ses racines blanches (nerfs viscéro-lombaires supérieurs [fig. 2 et 7]) et dans les splanchniques pelviens (fig. 9). Ces fibres transmettent aux centres axiaux l'influx afférent viscéro-pelvien et abdominal inférieur, par l'intermédiaire des nerfs viscéro-lombaires, des nerfs splanchniques abdominaux et probablement du phrénique et du vague.

Les fibres amyélinées qu'il contient sont :

Les unes des fibres émanées des cellules du plexus, provenant respectivement de neurones destinés à la liaison organo-végétative intercentre (anastomose avec le plexus pelvi-périnéal, en bas ; les ganglions du groupe solaire, en haut) et de neurones annexés à la voie médullo-viscérale ;

Les autres venues de la chaîne sympathique (fibres vaso-motrices des nerfs viscéro-lombaires supérieurs).

LES NERFS SPLANCHNIQUES PELVIENS

Les nerfs splanchniques pelviens ont une constitution analogue à celle du carrefour mésentérique inférieur, en ce sens qu'ils contiennent des cellules ganglionnaires, des fibres amyélinées en grande abondance et des fibres myélinées.

Il est nécessaire de s'entendre sur la valeur de ces divers éléments et sur leur distribution.

Les *cellules ganglionnaires* sont réparties sur toute la hauteur des nerfs (au moins dans leur moitié supérieure), mais ne se retrouvent pas dans toutes les coupes.

Ces cellules doivent être considérées en majeure partie comme des éléments de transmission au niveau desquels les fibres médullaires centrifuges venues de la moelle font synapse, et qui envoient leurs cylindraxes vers les viscères pelviens. Elles transmettent donc des influx médullo-viscéraux. Elles n'ont qu'une faible valeur tant comme centres émetteurs que comme centres transmetteurs, puisque, après section des splanchniques, il y a peu de modifications dans le fonctionnement des viscères pelviens.

D'autres cellules sont des centres de liaison inter-organo-végétative.

Les *fibres amyélinées* des splanchniques pelviens se retrouvent sur toutes les coupes. Les unes sont des fibres issues des cellules ganglionnaires de ces nerfs (fibres de liaison inter-organo-végétatives et fibres à destinée viscérale), les autres sont les cylindraxes de cellules vaso-motrices caténaires qui traversent le nerf pour aller aux vaisseaux pelviens ou abdominaux inférieurs; d'autres enfin sont les prolongements

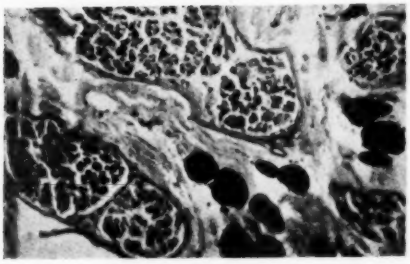

FIG. 8. — *Faisceaux des nerfs splanchniques pelviens riches en fibres à gaine de myéline large* (cercles noirs) *et minces* (points noirs). (Microscope Zeiss; oculaire, 1; objectif, 3.)

cylindraxiles de cellules situées dans divers centres abdomino-pelviens.

Les *fibres myélinées* sont différemment réparties parmi les fibres amyélinées :

Certains faisceaux (fig. 9) contiennent exclusivement des fibres myélinées à gaine fine, ils sont de constitution analogue à celle des racines coliques des splanchniques (dont nos coupes ont malheureusement été imparfaites).

D'autres (fig. 8) sont riches en fibres à gaine de myéline large, et ceci particulièrement au niveau des amas ganglionnaires. Nous avons émis l'hypothèse, fondée sur la situation de nos prélèvements par rapport aux nerfs viscéro-lombaires, que les fibres à gaine de myéline épaisse étaient des fibres médullaires pré-ganglionnaires. Notre matériel n'est pas suffisant pour creuser davantage cette hypothèse.

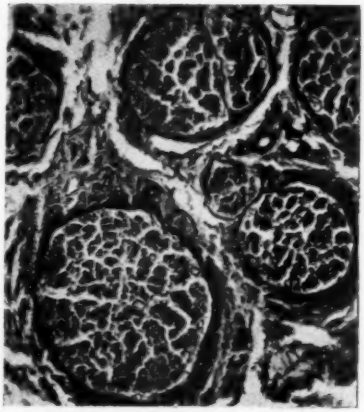

FIG. 9. — *Faisceaux des nerfs splanchniques pelviens contenant uniquement des fibres amyélinées* (grises) *et des fibres à gaine de myéline mince* (points noirs). (Microscope Zeiss; oculaire, 1; objectif, 6.)

Quoi qu'il en soit, certaines fibres myélinées sont centrifuges et se terminent en faisant synapse dans les splanchniques. Les autres sont centripètes et vont, par l'intermédiaire des nerfs viscéro-lombaires, à la moelle lombaire ; par l'intermédiaire des splanchniques abdominaux, à la moelle dorsale ; par l'intermédiaire des nerfs inter-mésentériques ou rénomésentériques, à la moelle cervicale (en suivant le phrénique) et au bulbe (en suivant le vague). Ces deux dernières destinées, discutées, semblent cependant exister.

La valeur fonctionnelle des fibres myélinées centrifuges est faible,

comme l'est celle des cellules qui leur donne naissance. Celle des fibres centripètes est beaucoup plus importante (troubles réflexes, douleur réfléchie).

En groupant les diverses données que nous venons d'exposer, les nerfs splanchniques pelviens apparaissent au premier chef comme deux nerfs vaso-moteurs transmettant des incitations caténaires, et aussi comme deux nerfs moteurs et sensibles des viscères pelviens. Ils répondent donc bien à la dénomination que leur a donné M. le professeur J. Delmas et que nous avons adoptée.

Une série de constatations plaide en faveur de cette dénomination :

l'on trouve dans les splanchniques abdominaux les mêmes éléments anatomiques que dans le splanchnique pelvien ;

les splanchniques pelviens se jettent dans le plexus pelvi-périnéal (plexus hypogastrique inférieur), comme les splanchniques abdominaux se jettent dans le plexus solaire;

l'anatomie comparée montre, chez les Carnassiers et chez le Chien en particulier, une disposition des splanchniques pelviens pour ainsi dire type : ces nerfs se présentent toujours chez cet animal sous forme de deux troncs bien individualisés;

enfin, ces nerfs groupent des fibres destinées à toute l'innervation pelvienne et représentent la seule voie viscéro-pelvienne chirurgicalement accessible.

A l'heure actuelle, la question de l'innervation organo-végétative prend une place dominante en pathologie; il ne faut pas s'égarer dans des nomenclatures anatomiques diverses. Pour le médecin comme pour le chirurgien, le terme de nerf splanchnique pelvien est clair et bien défini. Il est anatomiquement. histologiquement et physiologiquement vrai. Il dit bien la valeur du nerf auquel il a été destiné.

CONCLUSIONS

Nos recherches démontrent les faits suivants :

I. Les nerfs viscéro-lombaires sont constitués de fibres à gaine de myéline épaisse et mince, et de fibres amyélinées.

Ces fibres sont réparties différemment selon les troncs nerveux examinés, les uns étant constitués en majorité de fibres amyélinées, les autres en majorité de fibres myélinées. Le nombre des fibres à gaine de myéline large n'est jamais considérable.

II. On trouve, dans les nerfs viscéro-lombaires, des amas de cellules ganglionnaires.

III. Le carrefour mésentérique inférieur renferme des cellules ganglionnaires en amas, des fibres myélinées en petit nombre, des fibres amyélinées en grand nombre. La majorité des fibres myélinées est à gaine mince.

IV. Les nerfs splanchniques pelviens sont constitués de deux sortes de faisceaux nerveux : les uns contenant une majorité de fibres amyélinées parmi lesquelles cheminent des fibres myélinées uniquement à gaine mince, les autres contenant une majorité de fibres myélinées surtout à gaine mince. Dans ces faisceaux se rencontrent, de place en place, des cellules ganglionnaires.

V. Les nerfs inter-mésentériques et réno-mésentériques sont constitués en majorité de fibres amyélinées parmi lesquelles cheminent des fibres à gaine de myéline mince et quelques fibres à gaine large.

VI. Les racines coliques des splanchniques pelviens contiennent des fibres amyélinées et des fibres myélinées fines.

On peut déduire de ces constatations les données suivantes :

I. — Les nerfs viscéro-lombaires donnent passage :

1° A des fibres myélinées médullo-viscérales centrifuges et centripètes. Les fibres centrifuges sont de faible importance, leur section ne produit aucun trouble. Parmi les fibres centripètes sont les fibres principales de la douleur réfléchie génitale. Leur section, semble-t-il, supprime cette douleur.

2° A des fibres amyélinées caténo-vasculaires qui, venues de la chaîne latéro-vertébrale, vont aux vaisseaux abdominaux inférieurs et pelviens. La section de ces fibres est bien plus riche en conséquences que la section de rameaux communicants blancs correspondants, puisque le cylindraxe du neurone émetteur atteint dans le premier cas est respecté dans le second.

II. — Les nerfs viscéro-lombaires émettent des fibres à destinée splanchnique pelvienne issues des centres ganglionnaires qu'ils contiennent.

III. — Le carrefour mésentérique inférieur est un centre neuro-ganglionnaire.

Les cellules qu'il contient envoient leurs fibres soit au plexus colique inférieur, soit aux viscères pelviens ou au plexus pelvi-périnéal par les nerfs splanchniques pelviens, soit aux centres ganglionnaires du plexus solaire. La valeur fonctionnelle des cellules à destinée pelvienne est faible, la section de leurs cylindraxes est presque sans effet.

Il est traversé par des fibres amyélinées vaso-motrices qui viennent du premier nerf viscéro-lombaire, et par des fibres myélinées sensibles qui

viennent des splanchniques pelviens et vont transmettre aux nerfs viscéro-lombaires supérieurs, aux splanchniques abdominaux, aux vagues, et peut-être aux phréniques, des incitations viscéro-pelviennes centripètes.

IV. — Les nerfs splanchniques pelviens sont par là puisqu'ils contiennent à la fois une voie nerveuse centrifuge viscéro-pelvienne, de faible importance, et surtout une voie vaso-motrice pelvienne et une voie sensible viscéro-pelvienne. Ils ont, de plus, la valeur d'une anastomose tendue entre les centres organo-végétatifs sus et sous-jacents.

BIBLIOGRAPHIE

ABUREL : « Contribution à l'étude des voies nerveuses de l'utérus. » (*C. R. Soc. Biol.*, 1930, p. 297.)

ID. : « Topographie et mécanisme des douleurs de l'accouchement avant la période d'expulsion. » (*Ibid.*, 15 mars 1930.)

ABUREL et Mme et M. CHAUCHARD : « Le réflexe vaso-moteur par excitation du nerf hypogastrique : mesure de l'excitabilité des voies centripètes sympathiques. » (*C. R. Soc. de Biol.*, 25 avril 1931.)

ID. : « Recherches physiologiques sur l'innervation motrice de la vessie. » (*Ibid.*, n° 2, 4 juillet 1931, pp. 1036-1038.)

BOTAR : « Etude sur les rapports des rameaux communicants thoraco-lombaires, avec les nerfs viscéraux chez l'homme et l'animal. » (*Ann. Anat. path.*, t. IX, n° 1, janvier 1932, pp. 88-100.)

ID. : « Le sympathique thoracique chez le nouveau-né. » (*Ibid.*, t. IX, n° 7, juillet 1932, pp. 812-818.)

ID. : « Sur l'origine des fibres des nerfs splanchniques thoraco-lombaires. » (*C. R. Assoc. des Anat.*, 27e Réunion, Nancy, 1932, p. 93.)

ID. : « Sur les nerfs splanchniques pelviens. » (*Ibid.*, 27e Réunion, Nancy, 1932, p. 97.)

COTTE et NOËL : « Sur la constitution histologique du nerf pré-sacré. » (*Lyon chir.*, t. 24, n° 4, 1927, p. 404.)

GASKELL : « On the structure, distribution, and fonction of the nerves which innervate the visceral ans vasculad systems. » *Journ. of Phys.*, t. 7, 1888, pp. 1-80.)

HIRT : « Ueber den Faserverlauf der Nierennerven. » (*Z. f. Anat.*, 78, 1926, pp. 260-277.)

JONESCO et TEITEL-BERNARD : « Structure des fibres nerveuses végétatives. » (*Ann. Anat. path.*, t. VI, n° 5, mai 1929, pp. 481-487.)

KOELLIKER : *Der Feinere Bau und die Funktionen der sympathische Nerven system*, Wurzburg, 1894.

KISS : « Le rapport entre le pneumogastrique et le sympathique. » (*Arch. du Muséum*, 7, 1931.)

KISS (P.-F.-A.), GELLERT, BACSICH (P.) (Szeged) : « Des méthodes ayant fait leur preuve dans l'examen du système nerveux périphérique. » (*Bull. Ass. Anat.*, 29, juillet-septembre 1932.)

KISS et MIHALIK : « Unt die Zusammensetjung der periph. Nerven und den

Zusammenhang zwischen Morphologie und Funktionen des periph. Nervenasern. » (*Z. f. Anat.*, 88, 1928.)

LANGLEY : « On the large medullated fibers of the sympathetic system. ». (*J. of Phys.*, vol. XIII, 1892, p. 784.)

MORIN (G.) : « Sur la disposition du collagène dans les édif. gangl. dans le nerf pré-sacré. » (*C. R. Soc. Biol.*, 1929, pp. 102-787.)

RENON : « Contribution à l'étude des rameaux communicants du sympathique thoracique lombaire et sacré de l'homme adulte. » (*Thèse* de Bordeaux, 1932.)

STOHR (Junior) : *Mikroskopische Anatomie des vegetativen Nerven System.* Berlin, 1928.

STRECKFUSS : « Untersuchungen ueber die ganglionare Natur des Nervus splanchnics major beim Menschen. » (*Z. f. Anat.*, 96, 1931, p. 473.)

RECUEIL DE FAITS

TRAVAIL DE LABORATOIRE D'ANATOMIE PATHOLOGIQUE
DE LA FACULTÉ DE MÉDECINE
ET DU CENTRE ANTI-CANCÉREUX DE MONTPELLIER
(DIRECTEUR : PROFESSEUR GRYNFELTT)

L'ÉVOLUTION DE LA LYMPHOGRANULOMATOSE MALIGNE DÉVELOPPEMENT INSIDIEUX D'UNE FORME MÉDIASTINALE AVEC LOCALISATIONS VISCÉRALES MULTIPLES

par

P. RIMBAUD

Deux faits paraissent dominer à l'heure actuelle l'histoire de la maladie de Hodgkin : sa grande fréquence et le polymorphisme de ses manifestations cliniques.

Alors qu'il y a quinze ans à peine, elle était exceptionnelle, on pourrait dire, par analogie avec les lois de Bouillaud, qu'elle est maintenant la « règle » dans nos services de cliniques. Par contre, il semble que les autres lymphadénies aleucémiques soient devenues beaucoup plus rares, même si l'on établit une censure sévère sur les nombreuses publications concernant les formes histologiques anormales de la lymphogranulomatose.

Il est presque impossible de parler d'anomalie clinique, tant le tableau de cette affection s'est modifié depuis la magnifique description de Trousseau. Il est rarement question de diagnostic différentiel en présence d'une polyadénopathie, car c'est à la granulomatose maligne que

ANNALES D'ANATOMIE PATHOLOGIQUE, T. XI, N° 1, JANVIER 1934.

l'on songe d'abord, mais l'on envisage surtout son existence en présence de manifestations diverses, pleurales, pulmonaires, nerveuses, spléniques, dont l'étiologie demeure imprécise.

Existe-t-il de la fièvre ? de la polynucléose sanguine ? le diagnostic se précise, et bien souvent l'examen histologique le confirme.

Variable dans sa symptomatologie, la maladie de Hodgkin l'est aussi dans son évolution et des manifestations ganglionnaires discrètes altèrent profondément l'état général, en donnant aux malades ce teint blafard si caractéristique, alors que des adénopathies profondes, énormes, sont parfaitement supportées.

C'est le cas de notre malade, porteur d'une volumineuse masse médiastinale, qui ne donna lieu à des accidents qu'à une période très avancée de l'évolution. En effet, comme le font remarquer P. Chevallier et Bernard, « toute tumeur du médiastin ne comprime qu'autant qu'elle adhère. Et l'adhérence est due à la périadénite, c'est-à-dire à la médiastinite, à l'inflammation du tissu cellulaire. Ce n'est pas une de ces médiastinites réactionnelles dont on a quelquefois parlé. C'est un envahissement spécifique par un fin semis dans le mésenchyme, une mésenchymite hodgkinienne ».

A l'opposé, nous avons vu récemment évoluer, dans le service du professeur L. Rimbaud, un état typhoïde mortel en quelques semaines, sans qu'il fut possible de poser un diagnostic. A l'autopsie, on trouve quelques ganglions médiastinaux hypertrophiés. L'analyse révèle la nature granulomateuse (polynucléaires, éosinophiles, cellules de Sternberg) (voir l'observation détaillée in *Société Méd. des Hôpitaux de Paris*).

La lymphogranulomatose apporte en ce moment, dans l'étude des adénites, le même bouleversement que la névraxite épidémique a provoqué dans les affections du système nerveux. Une pathologie sanguine nouvelle se développe sous nos yeux, et n'est-il pas logique de voir, dans ce polymorphisme et cette fréquence, un argument en faveur de l'origine infectieuse de l'affection. Seul, un germe, un virus peut frapper indistinctement à tout âge, en déterminant, selon le terrain sur lequel il se développe, des manifestations si variables dans leurs localisations et leur évolution, tout en conservant à leur origine une unité histologique incontestable.

Cette unité anatomique, Favre, Croizat et Guichard l'affirment dans leurs remarquables rapports à la Société anatomique et au XXIIe Congrès de Médecine. Quant à sa nature infectieuse, même si l'on ne fait pas état de l'hypothese de son origine tuberculeuse, on peut dire que c'est la tendance qui « transpire » des travaux récents.

C'est une « maladie-frontière », disent MM. Weismann-Netter et Lubarsch ; « elle est à la ligne de partage des eaux entre l'inflammation

et le processus que nous appelons néoplasique », avouent les auteurs lyonnais qui, de plus, opposent nettement le polymorphisme histologique de la maladie de Hodgkin au monomorphisme du néoplasme.

Cailliau, dans son article sur les formes locales de la granulomatose (*Sang*, 1932, n° 5), est, lui, très affirmatif. « La lymphogranulomatose, réaction de l'appareil histiocytaire, nous semble donc comme une réponse à un processus infectieux qui suscite l'hyperplasie de cet appareil et l'exacerbation de son fonctionnement », et il rappelle l'opinion de

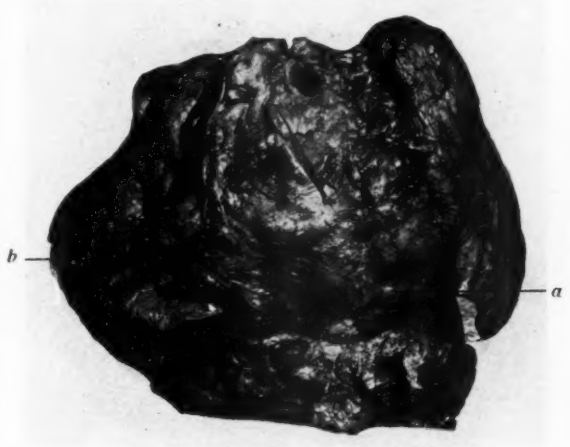

FIG. 1. — *Vue d'ensemble antéro-supérieure de la tumeur refoulant latéralement les poumons.*
Noter les larges adhérences pleuro-péricardiques avec la néoplasie *(a, b)*.

Merklen (*Paris médical*, 28 juillet 1928) qui a précisé le rôle antixénique du tissu réticulo-endothélial.

Si l'on admet la nature infectieuse de la lymphogranulomatose, il est manifeste que chaque organisme répond d'une manière différente à l'agent morbide, d'où la possibilité de symptomatologie tout à fait atypique, tel le cas dont nous rapportons l'étude clinique et anatomique.

M. B... (Antoine), âgé de soixante-neuf ans, entre dans le service du professeur Vires le 3 décembre 1932 pour « essoufflement et toux fréquente ». C'est un vieillard robuste, jardinier de son état, et qui vient d'être mis récemment à la retraite. Il n'a eu aucune affection grave dans sa vie, il est toutefois sujet à des bronchites fréquentes.

Les symptômes pour lesquels il se fait hospitaliser sont très discrets, ils ont débuté il y a trois mois environ. La toux s'accompagne d'une expectoration banale. Quant à son essoufflement, il a les caractères de la dyspnée asthmatiforme d'apparition nocturne. Le malade remarqua de plus que sa voix était voilée et consulta un spécialiste.

Il continua cependant son travail sans grand trouble.

A son entrée, il est apyrétique et se présente avec l'aspect de l'emphysémateux classique, avec un excellent état général.

A l'examen de l'appareil respiratoire, on trouve une respiration rude et très soufflante à gauche avec quelques râles de bronchite.

Le malade n'est porteur d'aucun signe de défaillance cardiaque. Pas

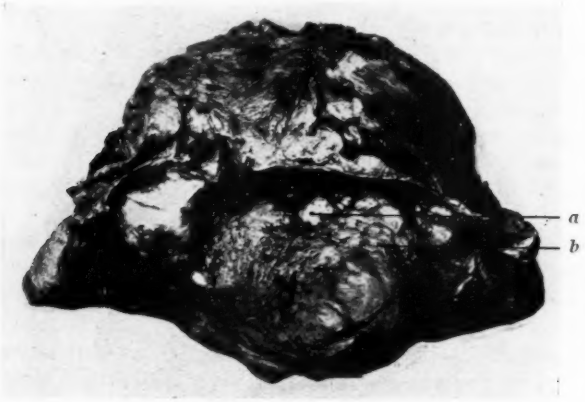

Fig. 2. — *Vue inférieure : le péricarde est ouvert.*
On distingue, sur la face antérieure du ventricule gauche, les noyaux métastatiques paraissant siéger dans le myocarde *(a, b)*.

d'œdème malléolaire, pas d'hépatomégalie ; diurèse, 900 centimètres cubes ; traces d'albumine. *Pas de prurit.*

Wassermann négatif. Azotémie, 0,65. Tension, 22 1/2-10 1/2.

Il ne demeure d'ailleurs que quatre jours dans le service et repart chez lui le 7 décembre.

A notre surprise, nous le voyons réapparaître quinze jours plus tard, dans un état presque asphyxique.

Plus que sa dyspnée, ce qui frappe surtout, c'est la cyanose de la face et du cou. Les lobules de l'oreille, le nez, sont violacés: la face est parcourue par des varicosités multiples. Le cou est volumineux, distendu par un œdème mou, sans délimitation précise. Les jugulaires apparaissent turgescentes. La voix est rauque. En un mot, c'est un syndrome de compression médiastinale brusque qui est apparu. Le malade est *apyrétique*.

La palpation du cou révèle la présence de masses ganglionnaires importantes le long de la trachée et paraissant se prolonger dans le thorax. Elles sont dures, bosselées, non mobilisables.

Submatité à la base gauche, respiration rude et soufflante dans les régions paravertébrales.

Signe de d'Espine positif.

Une ponction de la plèvre gauche donne issue à un liquide clair (200 centimètres cubes) contenant quelques rares cellules endothéliales.

Tachycardie régulière : 100 pulsations à la minute.

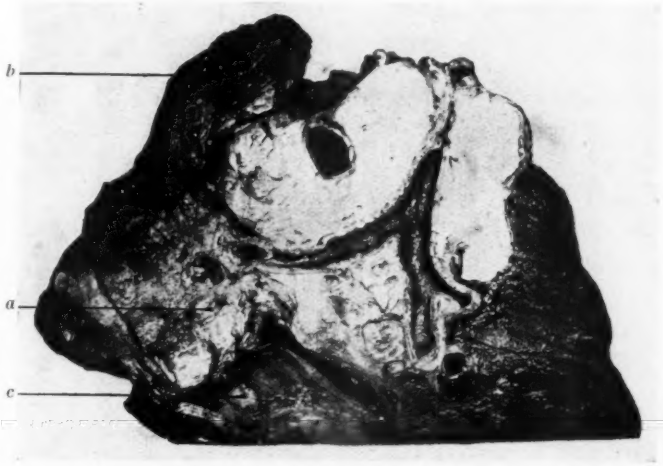

FIG. 3. — *Coupe vertico-transversale (tranche antérieure) montrant l'envahissement du poumon gauche (a).*

Le sommet seul est intact *(b)*. A la partie inférieure, on aperçoit par transparence les nodules sous-épicardiques *(c)*.

La formule sanguine donne les résultats suivants :

Globules rouges	3.900.000	
Globules blancs	21.000	
Hémoglobine	0,68	
Polynucléaires neutro et basophiles	71	%
Polynucléaires éosinophiles	1	—
Mononucléaires	7	—
Lymphocytes	15	—
Myélocytes	4	—
Formes de transition	2	—
Hémolyse initiale	5	—
Hémolyse totale	1,5	—

Sa tension artérielle maxima a diminué depuis son dernier séjour: 16-10 1/2.

Une thérapeutique active est mise en œuvre (révulsion, dérivation, tonicardiaques, antispasmodiques) qui amène une sédation assez nette des phénomènes dyspnéiques.

L'examen radiologique pratiqué à ce moment révèle une ombre médiasti-

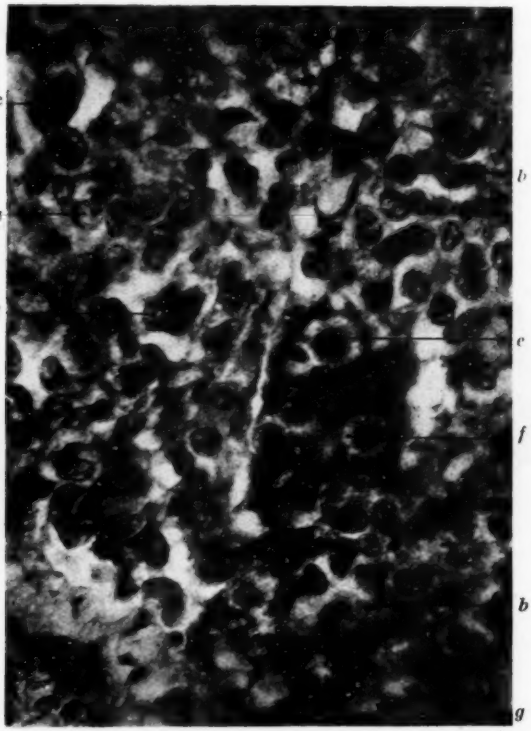

FIG. 4. — *Microphotographie à un fort grossissement destinée à montrer le polymorphisme cellulaire de la tumeur médiastinale primitive.*

En *a* et *b*, régions où dominent les lymphocytes et les lymphoblastes. *c*, *d*, *e*, *f*, cellules de Sternberg; *g*, polynucléaire éosinophile.

nale très étendue débordant de chaque côté et refoulant vers la gauche la crosse aortique. La base gauche est très opaque ; cette opacité paraît devoir être constituée par un épanchement pleurétique et l'opacité médiastinale par une grosse masse tumorale à contours nettement délimitée, probablement de nature néoplasique (professeur Lamarque).

Dans les jours suivants, bien que les phénomènes céphaliques soient plus atténués (diminution du volume du cou et de la cyanose), apparaissent d'autres signes périphériques de compression médiastinale qui s'accentuent avec une rapidité extrême ; œdème du bras gauche, blanc, dur, indolore ; circulation collatérale, d'abord thoracique supérieure, gagnant ensuite les flancs et même le dos.

Température instable oscillant entre 37° et 37°9.

Le malade succombe brusquement quinze jours après l'apparition du syndrome.

FIG. 5. — *Poumon gauche.*

a, une artériole, dont un lymphatique adventitiel *(b)* présente une lumière obstruée par des éléments néoplasiques ; en *c*, foyers anthracosiques ; en *d*, œdème inflammatoire alvéolaire.

AUTOPSIE. — A l'ouverture du thorax, 200 centimètres cubes de liquide séro-fibrineux environ s'échappant de la plèvre gauche.

Le médiastin et la région cervicale sont occupés par une énorme masse blanchâtre marbrée, bosselée, de forme à peu près cubique, de 18 à 20 centimètres de côté en moyenne. La trachée, les pédicules vasculaires, l'œsophage, sont englobés par le processus tumoral qui repousse sur les côtés les poumons et vers le bas le cœur (fig. 1).

Dans l'ensemble, la consistance de la tumeur, résistante, est uniforme. A la coupe, elle apparaît d'un blanc nacré, très caractéristique. Toutefois, sur les parties latérales, on constate de véritables foyers de nécrose. A ce niveau,

le tissu, extrêmement friable, se laisse déchirer facilement, en particulier par les adhérences pleurales.

Poumons et plèvres. — Le poumon droit qui, en général, est atteint de préférence par les métastases néoplasiques diverses, est *absolument* indemne ; il est toutefois adhérent à la masse ganglionnaire par l'intermédiaire de la plèvre médiastinale ; mais, à la coupe, on ne découvre pas de foyers métastatiques.

Par contre, le poumon gauche, de forme et de dimension normales, est entièrement envahi (fig. 3). La propagation s'est effectuée directement à partir

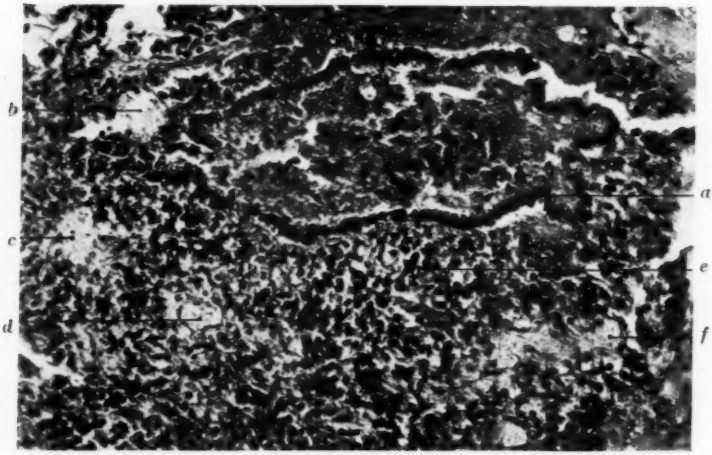

FIG. 6. — *Paroi bronchique dont les lacunes lymphatiques sont remplies de cellules cancéreuses.*

a, épithélium bronchique ; *b*, *c*, *d*, *e*, capillaires sanguins épargnés par les éléments métastatiques que l'on voit en *f* remplissant les lymphatiques péribronchiques.

du hile, où siège le maximum des lésions. La coupe vertico-transversale, passant par le tronc trachéo-bronchique (fig. 3), montre bien ce processus. Seuls, le sommet du poumon et une mince couche corticale sont conservés. Il n'existe pas de foyers de nécrose.

Cœur et péricarde. — Le feuillet pariétal du péricarde est adhérent au niveau du médiastin. Il contient 500 centimètres cubes d'un liquide épais, hémorragique. Le feuillet pariétal a perdu son poli, et présente de nombreuses rugosités en « nid d'abeilles ».

Le cœur, de volume normal, présente sur la face antérieure du ventricule gauche de nombreuses bosselures d'aspect analogue au tissu médiastinal (fig. 2). A la coupe, ce tissu blanchâtre, sous-péricardique, paraît se conti-

nuer avec le myocarde par une ligne assez nette, sur une épaisseur atteignant par endroit 2 centimètres. Il n'existe, par contre, aucun noyau profond.

Le ventricule droit et les oreillettes ne sont pas atteints. Les gros vaisseaux de la base du cœur sont englobés par les ganglions, mais leurs tuniques sont respectées.

L'abdomen ne contient pas d'ascite. Les ganglions mésentériques sont envahis, mais beaucoup plus discrètement. Ils ont, macroscopiquement, le même aspect que le tissu médiastinal.

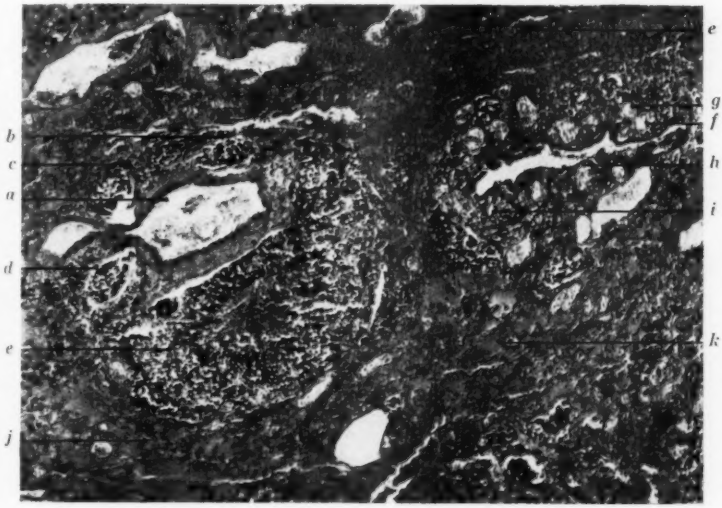

FIG. 7. — *Microphotographie à faible grossissement montrant la répartition parfois annulaire des embolies lymphatiques péri-artérielles et péri-bronchiques.*

En *a*, artère avec, en *b*, *c*, *d*, *e*, lymphatiques embolisés ; en *f*, bronchiole ; *g*, *h*, vaisseaux sanguins péri-bronchiques, entourés de cellules néoplasiques ; *i*, *j*, *k*, *l*, lésions alvéolaires de splénisation et d'atélectasie.

Le foie, de dimensions normales, commence à être envahi à la périphérie (lobe gauche) par trois petits noyaux du volume d'un pois chiche, paraissant s'être propagés directement par le péritoine envahi et adhérent à ce niveau. L'un d'eux, cependant, est nettement en plein parenchyme et délimité par du tissu sain.

Les reins, petits et granuleux, présentent, en quelques points, de petites taches blanchâtres très limitées à la corticalité.

La rate est intacte.

Pas de *ganglions* axillaires ni inguinaux.

EXAMEN HISTOLOGIQUE (1)

L'examen histopathologique a porté sur des fragments prélevés au niveau de la masse médiastinale et des foyers viscéraux métastatiques.

I. — AU NIVEAU DE LA NÉOPLASIE MÉDIASTINALE, ce qui frappe surtout, c'est le polymorphisme des éléments : lymphocytes, plasmocytes, histio-

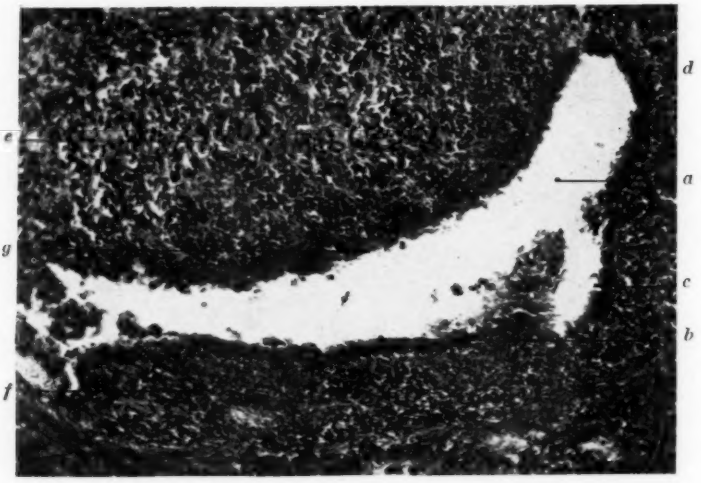

FIG. 8. — *Microphotographie d'une bronche (a) dont on distingue par place l'épithélium (b, c, d).*
En *e, f,* cellules granulomateuses ayant infiltré d'un façon massive et totale la paroi de la bronche avec tendance à l'oblitération progressive de sa lumière et desquamation de l'épithélium. En *g,* par exemple, irruption des cellules dans le conduit aérien.

cytes, lymphoblastes, polynucléaires éosinophiles; ceux-ci, en particulier, sont très abondants. On rencontre aussi, mais en très petit nombre, des cellules volumineuses à noyau monstrueux, parfois polylobé ou en caryokinèse atypique, et à cytoplasme clair, finement granuleux : elles représentent des cellules de Sternberg à divers stades évolutifs (fig. 4).

(1) Nous tenons à remercier ici tout particulièrement notre collègue et ami le docteur Guibert, chef de laboratoire au Centre anti-cancéreux, qui a bien voulu examiner avec nous nos préparations et nous faire profiter de sa longue expérience.

La prolifération très active de ces éléments tumoraux, qui se sont substitués d'une façon massive au tissu lymphoïde ganglionnaire, ne permet pas de saisir, au microscope, l'origine de ces cellules de Sternberg.

Il semble bien toutefois que les éléments réticulo-endothéliaux entrent

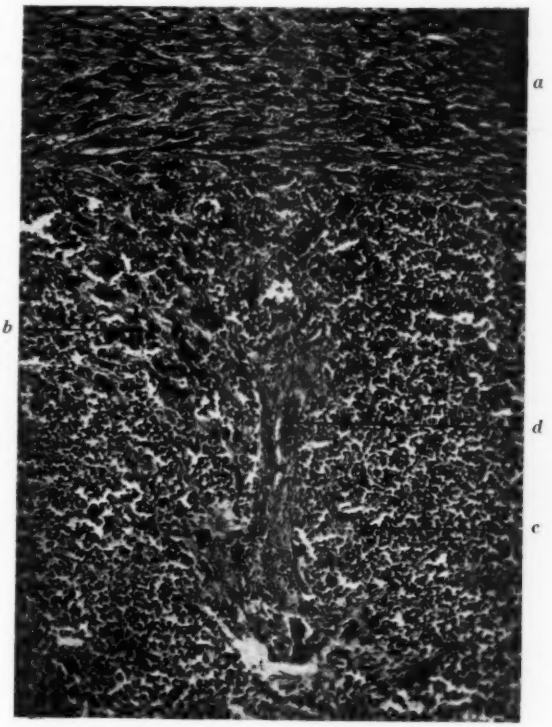

FIG. 9. — *Nodule métastatique intra-hépatique.*

On voit, en *a*, les travées de Remak intactes ; en *b*, elles apparaissent dissociées par les éléments cellulaires *c* ; en *d*, vestige d'un espace de Kiernan.

en ligne de compte au même titre, sinon plus que les éléments lymphocytaires et lymphoblastiques.

Il faut signaler qu'il existe de très nombreux foyers de nécrobiose aseptique au niveau desquels les éléments néoplasiques se colorent massivement par les teintures acides.

En certains points, enfin, on observe une condensation des fibrilles collagènes du réticulum aboutissant à un véritable processus de sclérose très particulier à la lymphogranulomatose.

II. — L'étude histologique des fragments prélevés au niveau des FOYERS MÉTASTATIQUES VISCÉRAUX ne retiendra notre attention qu'en ce qui concerne le comportement des parenchymes envahis vis-à-vis des élé-

FIG. 10. — *Microphotographie à faible grossissement destinée à montrer la topographie de la métastase sous-épicardique.*
En *a*, *b*, *c*, endothélium péricardique revêtu, en *d* et *e*, d'un exsudat hémo-fibrino-lymphocytaire ; *f*, tissu adipeux sous-épicardique distendu par les cellules métastatiques ; *g*, *h*, myocarde.

ments tumoraux : en effet, ceux-ci présentent dans les viscères, à peu près la même structure qu'au niveau de la masse « néoplasique » médiastinale primitive.

A) *Métastase pulmonaire.* — Le fragment a été prélevé au niveau du poumon gauche, assez loin du hile, là où les nodules néoplasiques alternaient avec des territoires de tissu pulmonaire paraissant sain. Le microscope permet de constater qu'en ces derniers points existent deux sortes de lésions : tantôt de l'œdème alvéolaire (*d*, fig. 5) avec tendance à la

splénisation, tantôt de l'atélectasie avec début de sclérose et effacement plus ou moins complet des alvéoles (*j*, *k*, *l*, fig. 7).

Quant au mode d'envahissement du parenchyme pulmonaire par les éléments « néoplasiques », il est aisé de constater qu'il s'est effectué suivant deux modes: par propagation de proche en proche à partir des ganglions médiastinaux, siège de la néoplasie primitive, et *par la voie des lymphatiques* péri-artériels, péri-veineux et péri-bronchiques (fig. 5, 6, 7). En certains points, ces embolies lymphatiques constituent aux artères, aux

FIG. 11. — *Coupe du nodule sous-épicardique à sa partie profonde.* En *a*, les faisceaux myocardiques indemnes de toute infiltration ; en *b*, les cellules granulomateuses. Il n'existe aucun point de pénétration.

veines ou aux bronches, de véritables manchons de cellules néoplasiques (fig. 6 et 7).

Il est important de noter que, même au niveau des foyers métastatiques les plus denses, on n'observe *pas d'embolies cellulaires néoplasiques dans les vaisseaux.*

Par contre, là où les manchons cellulaires péri-bronchiques sont très denses, on constate une desquamation ou une rupture de l'épithélium avec irruption des éléments néoplasiques dans la lumière du canal aérien (fig. 8).

B) *Métastase hépatique.* — Le nodule tumoral métastatique est intéressant à étudier tout d'abord, parce qu'il est constitué par des éléments

cellulaires qui sont presqu'uniquement de type lymphocytiforme ; et aussi parce que ces cellules néoplasiques infiltrent les travées hépatiques au niveau de la zone d'accroissement périphérique de ce nodule (fig. 9).

Il est difficile de préciser la voie vasculaire empruntée par les éléments cellulaires en métastase : au niveau des espaces de Kiernan, les veines portes apparaissent toujours indemnes de toute embolie : il est donc vraisemblable que la propagation s'est faite d'abord directement par voie péritonéale et envahissement secondaire par les lymphatiques.

c) *Métastase péricardique.* — Les prélèvements ont porté au niveau de deux nodules néoplasiques différents isolés du gros placard métastatique implanté sur le feuillet viscéral du péricarde.

Contrairement à ce que l'on pourrait penser d'après la coupe macroscopique, le myocarde n'est *pas touché.*

L'examen montre que les éléments tumoraux sont situés *entre les faisceaux du myocarde et le feuillet viscéral du péricarde* ou épicarde, au sein du tissu conjonctivo-adipeux qui double ce dernier feuillet (fig. 10).

Il est intéressant de constater que ces nodules métastatiques résultent de l'accumulation, dans la région sous-épicardique, de cellules néoplasiques propagées par la voie des lymphatiques péricardiques, avec le plus souvent *conservation de l'endothélium* épicardique, lorsqu'il n'est pas surmonté d'un dépôt hémo-fibrino leucocytaire (fig. 10). Nous avons signalé plus haut, en effet, qu'à l'ouverture du sac fibreux du péricarde, la face antérieure du cœur baignait au sein d'un coagulum séro-hématique et qu'elle était hérissée de blocs fibrineux.

Enfin, à la limite des cellules néoplasiques et des faisceaux du myocarde, on n'observe pas, à proprement parler, d'infiltration ou de compénétration, mais plutôt un très léger tassement des faisceaux myocardiques (fig. 11). Sous la poussée due à l'accroissement excentrique des nodules métastatiques, il est bien évident que ce sont le tissu adipeux sous-épicardique et l'épicarde lui-même qui se sont laissé distendre, tandis que la masse du myocarde résistait.

Arrivé à la fin de cette étude analytique, il nous paraît utile de revenir sur certains points qui nous ont le plus frappé.

Du *point de vue clinique* tout d'abord, le fait manifestement le plus saillant est la longue tolérance de cette énorme masse médiastinale et l'apparition brutale du syndrome de compression, qui d'emblée se révèle grave et emporte rapidement le malade.

C'est ensuite l'absence à peu près totale de prurit et de fièvre s'opposant avec l'importance des masses ganglionnaires. Pas d'atteinte de l'état général. Aucun trouble digestif. Aucun signe de cette imprégnation

hodgkinienne si caractéristique, mais aussi aucun signe de cachexie néoplasique. Le malade n'est mort ni en infecté, ni en cancéreux; seule la compression médiastinale a agi.

Notons ensuite la discrétion des phénomènes pulmonaires : toux peu fréquente, banale, sans expectoration, sans hémoptysie. A l'examen : respiration rude, soufflante ; en un mot, rien ne pouvant faire prévoir l'importance des lésions trouvées à l'autopsie.

Et, tandis que nous observions cette maladie qui se présentait à nous comme strictement locale, nous voyons évoluer dans un service voisin un syndrome typhique, sans adénopathie décelable, rapidement mortel, qui portait la même signature.

Aussi ne saurions-nous trop insister sur ce polymorphisme absolument déroutant par lequel se manifeste à l'heure actuelle la lymphogranulomatose.

Du point de vue histologique, nous avons surtout été intéressé par le mode d'envahissement des tissus. L'extension directe de proche en proche du poumon à partir des ganglions médiastinaux paraissait d'abord le seul mécanisme, le plus connu, le plus banal.

Mais, ainsi que l'on a pu s'en rendre compte sur nos microphotographies, nous avons été surpris par l'intensité de l'invasion par voie lymphatique. Ces canaux sont absolument bourrés de cellules granulomateuses et prennent un développement énorme. Ils englobent les bronches et les vaisseaux pulmonaires d'un véritable manchon.

Ces bronchioles résistent longtemps, mais finissent par céder (voir figure), d'où effraction de cellules « néoplasiques » dans les conduits aériens et possibilité *de les retrouver dans l'expectoration.*

Cette rupture des bronches d'un certain calibre doit donc être bien connue, l'analyse attentive des crachats pouvant dans certains cas révéler la nature hodgkinienne d'une pneumopathie.

En ce qui concerne la métastase cardiaque, nous avons vu que l'envahissement s'était effectué par voie lymphatique exclusivement, et nous avons trouvé des nodules granulomateux sous un épicarde absolument intact dans sa structure.

En présence d'un tissu résistant comme le myocarde, la métastase s'est révélée peu envahissante, les faisceaux ont été déprimés, mais non dilacérés.

Donc, aucune *tendance infiltrante* rappelant celle du *néoplasme*. Uniquement action de masse, et accroissement « expansif ».

Nous n'avons trouvé aucune figure d'envahissement par voie sanguine.

Signalons enfin la rareté des cellules de Sternberg. Nous avons dû étudier avec soin plus de 15 coupes avant de découvrir quelques aspects typiques, et nous avions déjà posé le diagnostic de granulomatose, en

nous basant sur le polymorphisme des aspects rencontrés, l'abondance des polynucléaires éosinophiles, et enfin l'existence, dans certains ganglions, d'un processus de sclérose assez marqué. Bien que l'on refuse souvent toute spécificité à ces cellules, leur coexistence avec les éléments décrits ne pouvait que confirmer notre opinion.

Notre expérience de la lymphogranulomatose est encore trop jeune pour nous autoriser à tirer de ces faits des déductions sur le développement de cette affection. Du point de vue histologique, nous insisterons surtout sur l'intensité de l'envahissement par voie lymphatique, comme on peut en juger sur nos clichés, et l'absence d'infiltration véritable. Du point de vue clinique, il nous semble qu'au même titre que la mélitococcie, on puisse dire de la lymphogranulomatose maligne qu'elle est une « maladie d'avenir ».

BIBLIOGRAPHIE RÉCENTE

CHEVALLIER et BERNARD : *La maladie de Hodgkin.* Masson, édit. (1).

CAILLAU : « Les formes locales de la lymphogranulomatose. » (*Le Sang*, 1932, n° 5.)

FAVRE et CROIZAT. *Réunion plénière de la Société d'Anatomie*, octobre 1931.

FAVRE, CROIZAT et GUICHARD : *XXIIe Congrès français de Médecine*, 1932.

FOULON : « La place nosologique de la lymphogranulomatose maligne. » (*Thèse*, Paris, 1932.)

GUICHARD : « La lymphogranulomatose maligne et ses limites. » (*Thèse* de Lyon, 1932 [1].)

WEISMANN-NETTER, OUMANSKY et DELARUE : *XXIIe Congrès français de Médecine*, 1932.

(Les photographies des pièces anatomiques et de nos préparations ont été effectuées par M. Herbaut, préparateur technique du Laboratoire.)

---

(1) Le lecteur trouvera dans ce travail une bibliographie très complète.

INSTITUT D'ANATOMIE PATHOLOGIQUE DE L'UNIVERSITÉ DE LAUSANNE
(DIRECTEUR : PROFESSEUR J.-L. NICOD)

APPENDICITE A LEPTOTHRIX PLEURITICUS

par

J.-L. NICOD

En 1932, j'ai publié dans cette revue (1) une courte étude sur un Leptothrix pathogène pour l'homme, le Leptothrix pleuriticus (Rivolta) Piana et Galli-Valerio.

J'ai eu depuis l'occasion d'observer un nouveau cas d'infection humaine par le même parasite. Je pense qu'il peut être utile d'en donner connaissance et d'insister à nouveau sur cette forme d'infection encore peu connue.

Il s'agit cette fois d'une lésion appendiculaire.

L'histoire du malade est brève et banale (2).

G... (Marguerite), quinze ans. Elle habite la campagne, son père est agriculteur. Toute sa famille est en bonne santé (père, mère et quatre frères). En bas âge, elle a eu la rougeole, la scarlatine et la coqueluche.

Le 29 juin 1933 au matin, elle est prise subitement de douleurs abdominales intenses, qui durent toute la journée. Comme elle avait fait quelques excès alimentaires, on pense à une indigestion. Les douleurs persistent le lendemain avec la même intensité. Elles sont peut-être un peu plus nettes à droite. Elles vont en s'atténuant, mais le 1er juillet, elles se fixent nettement du côté droit. Un médecin consulté diagnostique une appendicite et décide une intervention qui est pratiquée quarante-six à quarante-huit heures après le début des symptômes.

A l'opération, l'appendice est du volume d'un pouce. Il semble rempli de pus. Son ablation est aisée et les suites opératoires sont parfaites. L'enfant se lève à partir du onzième jour. Actuellement, soit cinq mois plus tard, l'abdomen est souple, la cicatrice opératoire est parfaite.

(1) NICOD (J.-L.) : « Un Leptothrix pathogène pour l'homme : le Leptothrix pleuriticus (Rivolta) Piana et Galli-Valerio. » (*Ann. Anat. pathol.*, t. IX, n° 5, 1932, p. 477.)

(2) Je la dois au docteur Urech, chirurgien de l'Hôpital de Saint-Loup. Je lui en exprime mes remerciements.

En somme, c'est là l'histoire simple d'une appendicite banale. Et ce cas rentrerait dans le gros tas des appendicites aiguës communes, si un examen histologique de la pièce opératoire n'avait été pratiqué. (L'analyse systématique des appendices révèle d'ailleurs bien souvent des surprises, et l'on ne saurait trop la recommander, non seulement pour satisfaire une curiosité légitime, mais surtout pour être souvent plus utile aux malades.)

L'appendice fixé au liquide de Bouin est de longueur moyenne. Il est de l'épaisseur d'un doigt. La séreuse est recouverte d'un mince enduit fibrineux. Des coupes pratiquées à diverses hauteurs montrent partout la même image (voir fig. 1). Le centre de la pièce est occupé par une large masse purulente, en

FIG. 1. — *Vue générale de l'appendice.*
Le centre de la pièce est occupé par une vaste nappe purulente dont on devine les contours en haut et en bas. Dans le pus, les grains parasitaires en noir. La lumière et la muqueuse de l'appendice sont refoulés vers en haut. (Microphoto Rochat.)

bordure de laquelle on trouve la lumière de l'organe. Celle-ci est en effet nettement excentrique et très étroite.

La collection purulente est entièrement logée dans la sous-muqueuse. La muqueuse est remarquablement intacte. Ses glandes sont régulières. La lumière de l'organe est absolument vide.

Dans la sous-muqueuse, on trouve donc une vaste collection purulente. Elle est constituée par des polynucléaires et par des macrophages. Les leucocytes sont surtout neutrophiles. Il y a cependant un grand nombre d'éosinophiles. Les macrophages sont plus ou moins chargés de gouttelettes de graisse. Ils sont très nombreux, surtout vers la périphérie. En bordure de la masse purulente, il n'y a pas de coque fibreuse. On y trouve le tissu fibreux préexistant avec de nombreux capillaires, dilatés, bourrés de polynucléaires.

L'infiltration leucocytaire s'étend à la musculaire et à la séreuse. Mais dans

ces tuniques, elle est beaucoup plus faible et relativement riche en plasmocytes. Les fibres musculaires ne sont que peu dissociées. Dans la séreuse, plusieurs lymphatiques sont dilatés et remplis de lymphocytes. Les vaisseaux sanguins ne présentent ni thrombose, ni lésions prolifératives de leurs parois.

Enfin, ce qui fait l'intérêt du cas, dans le pus baignent des grains ressemblant à ceux de l'actinomycose (voir fig. 2). Ils sont ronds ou irréguliers, légèrement striés radiairement à leur périphérie (voir fig. 3). Ils ne sont entourés que de

FIG. 2. — *Une partie de la figure précédente à un plus fort grossissement.* La muqueuse de l'appendice est facilement reconnaissable. Elle est intacte avec ses glandes et ses follicules lymphoïdes. Au centre de la figure, on peut reconnaître la zone richement vascularisée qui délimite la collection purulente dans laquelle on voit, à droite, deux grains parasitaires. (Microphoto Rochat.)

polynucléaires. La coloration de Gram montre qu'ils sont constitués par un amas feutré de filaments grêles qui ne sont nulle part ramifiés. Ils prennent le Gram, mais de façon irrégulière et inconstante. Je n'ai pas observé la présence d'autres microorganismes.

Le matériel étant fixé, je n'ai pas pu procéder à des cultures du pus, mais le professeur Galli-Valerio, auquel j'ai soumis les coupes, a reconnu formellement, dans les grains parasitaires, le Leptothrix pleuriticus qu'il a déjà maintes fois identifié chez l'homme.

⁂

Ainsi donc, nous sommes en présence d'un cas d'appendicite aiguë cliniquement banale, dans laquelle le microscope nous a révélé un parasite bien spécial, un Leptothrix.

Je ne reviendrai pas sur les circonstances dans lesquelles le Leptothrix pleuriticus a été découvert et retrouvé chez l'homme. Je voudrais seulement discuter brièvement quelques points qui me paraissent importants.

Tout d'abord, il s'agit bien d'une infection à Leptothrix et non d'une actino-

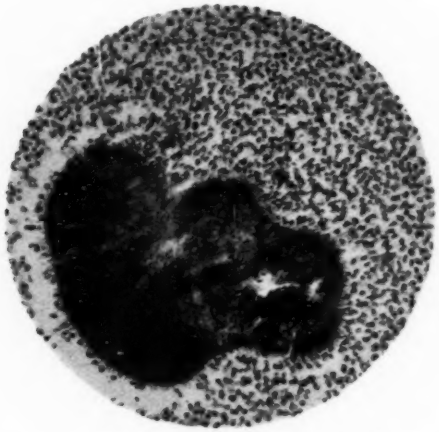

FIG. 3. — *Le Leptothrix à un fort grossissement.*
Coloration par le Gram. Les filaments radiaires sont nets. Autour du grain, on distingue l'abondance des polynucléaires. (Microphoto Rochat.)

mycose. Nous savons que l'Actinomyces bovis peut se localiser primairement à l'appendice. Mais nous savons qu'il y déclenche toujours une affection chronique avec formation d'un granulome caractéristique. Or, dans notre cas, l'image est celle d'une affection aiguë. Nous n'avons pas trouvé les lésions nodulaires, les néoformations fibreuses de l'actinomycose. Nous avons rencontré, il est vrai, des cellules plasmatiques en bordure de la collection purulente, et des lymphocytes dans de nombreux lymphatiques de la séreuse. Mais des constatations de ce genre sont courantes, dans des appendicites opérées quarante-huit heures après l'apparition des premiers symptômes cliniques.

Au contact des grains parasitaires, j'ai noté la présence de leucocytes et seulement de leucocytes. J'avais fait la même constatation dans ma première observation. Je n'ai trouvé ni cellules épithélioïdes, ni cellules géantes.

Enfin, les caractères des grains ne sont pas ceux de l'Actinomyces. Les filaments ne sont pas ramifiés. Le Gram ne les colore qu'irrégulièrement.

Le Leptothrix est-il l'agent de l'inflammation appendiculaire ? Je n'hésite pas à répondre par l'affirmative. C'est lui seul que l'on trouve sur les coupes. D'ailleurs, le fait que l'abcès est développé dans la sous-muqueuse et que la muqueuse n'est ni ulcérée ni même enflammée parle pour une infection primaire, hématogène de l'appendice. Le parasite n'est pas venu souiller une lésion préexistante, comme il aurait pu le faire si, présent dans le contenu intestinal, il avait rencontré un foyer inflammatoire ouvert sur la muqueuse.

Le parasite a donc été amené dans la paroi appendiculaire. Mais d'où vient-il? Il est difficile de le déterminer. Dans le premier cas que j'ai décrit, je n'ai rien trouvé, dans les antécédents du malade, ni dans son entourage ou ses occupations, qui pût être soupçonné d'avoir causé l'infection. Il en est de même pour le cas présent. Nos deux malades vivent en outre dans des régions éloignées l'une de l'autre, n'ayant que très peu de rapports entre elles. Il est possible que le parasite vienne de la bouche. C'est ce qui expliquerait peut-être, d'après Galli-Valerio, la fréquence des infections pleuro-pulmonaires par le Leptothrix pleuriticus.

*
**

Cette nouvelle observation vient compléter celle que j'ai publiée antérieurement. Dans le cas présent, nous avons le stade aigu d'une affection qui peut devenir chronique. Nous voyons aussi que l'inflammation aiguë est de type banal, et ceci vient confirmer mon opinion que le Leptothrix ne semble pas se comporter comme l'agent d'un granulome spécifique.

Ce cas confirme aussi le rôle pathogène que peut jouer le Leptothrix pleuriticus chez l'homme. Notons, en outre, que c'est la première fois qu'il est identifié comme agent causal d'une affection du tube intestinal, d'une appendicite. Il est probable qu'à cette observation viendront s'en ajouter de nouvelles.

Chez notre malade, l'ablation de l'appendice paraît bien avoir amené une guérison complète. Il n'est toutefois pas impossible que, tôt ou tard, apparaisse quelque part, dans l'organisme, un nouveau foyer inflammatoire aigu ou chronique causé par le même parasite. Il faudra se souvenir alors que le Leptothrix pleuriticus peut être traité par l'iodure de potassium avec certaines chances de succès.

*
**

Les considérations qui précèdent me permettent de conclure que le Leptothrix pleuriticus peut déclencher des réactions inflammatoires aiguës dans l'organisme humain. Cette notion vient compléter ce que nous savions déjà sur l'inflammation chronique causée par ce parasite.

ANALYSES

HISTO-PATHOLOGIE GÉNÉRALE

MOON et CRAWFORD. — Syndrome de choc dans l'intoxication par le sublimé. (Shock syndrome in mercuriz chloride poisoning). — *Arch. of Path.*, t. XV, n° 4, avril 1933, p. 508.

Quand l'intoxication par le sublimé se termine par la mort en moins de quarante-huit heures, c'est fréquemment avec des signes analogues à ceux du choc traumatique : hypotension, tachycardie, polypnée, hypothermie.

Moon et Kennedy (1932) ont bien étudié les lésions histologiques du choc traumatique chez le chien : la distension diffuse des capillaires, la congestion et l'œdème des poumons, les hémorragies pétéchiales des séreuses confirment l'hypothèse que le choc a son origine dans l'action sur les capillaires de produits charriés par la circulation. On connaît une série de poisons dits « capillaires », parce qu'ils suffisent à déclancher des phénomènes de choc.

Chez un homme de trente-neuf ans ayant ingéré 11 gr. 3 de sublimé en tablettes, la mort survint en trente-sept heures, après une période de choc très intense et progressif, contrastant avec le peu d'intensité des phénomènes digestifs. A l'autopsie, l'œdème et la congestion des viscères, surtout des poumons qui pesaient ensemble 1830 grammes, de la rate (260 grammes), les épanchements hémorragiques du péricarde et de la plèvre s'associaient aux signes habituels des intoxications mercurielles.

Sur les coupes histologiques, également, on nota, à côté des destructions hépato-rénales habituelles, des lésions de congestion capillaire, des hémorragies interstitielles et de l'œdème, lésions qui n'appartiennent pas aux intoxications mercurielles, mais bien au choc et qui permettent de classer le mercure parmi les poisons dits « capillaires ».

P. GAUTHIER-VILLARS.

SCHEUKEN (J.-R.) et HAUSMANN (G.-H.). — Lésions vasculaires du tractus digestif dans l'intoxication mercurielle. (Vascular lésions of the gastro-intestinal tract in mercury poisoning). — *Arch. of path.*, 14, n° 2, 1932, p. 132.

Les auteurs ont eu l'occasion de retrouver, chez trois sujets, des lésions de gangrène segmentaire du grêle liée à une thrombose vasculaire mésentérique qu'ils attribuent à une intoxication hydrargyrique. Chez les deux premiers malades, l'absorption de chlorure de mercure a été précisée, mais dans le troisième cas, seuls les dosages de mercure métal-

lique dans les tissus, selon la méthode de Booth Schreiber et Zvick, ont permis de remonter à la cause. Les taux retrouvés, nettement anormaux, permettent d'éliminer les faibles quantités de mercure trouvées dans les tissus de sujets porteurs d'amalgames dentaires.

Les lésions décrites prédominent sur les artères et les artérioles, et consistent en une endartérite proliférative thrombosante, entraînant ischémie et gangrène de l'intestin sous-jacent. Le siège de la thrombose varie d'un cas à l'autre (dans le troisième cas, les lésions étaient moins marquées : endartérite, œdème et infiltrats inflammatoires des tuniques, ulcérations muqueuses, mais sans gangrène, le tout diffus sur tout l'intestin). A noter l'absence de stomatite et de néphrite.

Il est une notion classique, c'est la lenteur extrême de l'élimination mercurielle; un certain nombre d'organes concentrent les composés hydrargyriques (foie, rein, intestin, glandes salivaires), et de façon variable, selon les produits considérés et les circonstances. Le tractus intestinal constitue, de façon générale après le rein, le second « centre de concentration » et, secondairement, d'excrétion. La présence d'H^2S, qui le précipite, expliquerait sa localisation au niveau de l'intestin (Almkvist). Il semble que le mercure agisse dans ce cas sur la vasomotricité du point de concentration maximum, provoquant de la stase par vaso-constriction, puis la thrombose, à laquelle il faut ajouter l'action propre du produit sur les tissus; l'infection se surajoute secondairement.

L'auteur conclut qu'une lésion vasculaire primitive, isolée d'un segment du tractus intestinal, doit faire penser à l'intoxication hydrargyrique et faire effectuer les recherches chimiques correspondantes.

R. PICHON.

SHUTE (Evan) et DAVIS (Edw.) (Chicago). — **Modifications histologiques chez le lapin et le chien après injections intraveineuses de thorium.** (Histologic changes in rabbits and in dogs following the intravenous injection of Thorium preparations). — *Arch. of Path.*, t. XV, n° 1, janvier 1933, p. 27.

Les produits à base de thorium, — thorotrast, tordiol, umbrathor, etc., — récemment prônés pour l'exploration radiologique de certains viscères, entraînent-ils des modifications des tissus ?

Les auteurs rappellent les nombreux travaux sur ce sujet. La plupart insistent sur l'innocuité clinique de ces injections. Cependant, dans quelques cas, il y a eu des incidents avec de faibles doses; on est donc fondé à penser qu'il ne s'agit pas de produits entièrement inoffensifs. Des faits cliniques et expérimentaux ont montré qu'il se produit, de façon constante, des modifications sanguines importantes, qu'il peut se surajouter des lésions viscérales, en particulier hépatiques, rénales et spléniques. Des accidents graves (anurie, purpura, thromboses spléniques avec rupture, hémorragies, etc.) ont été observés, le plus souvent heureusement chez l'animal.

Il est également prouvé que les produits ne s'éliminent que très lentement et très imparfaitement, en plusieurs mois (René Huguenin, Nemours et Albot). Les protocoles anatomo-pathologiques ne manquent donc pas.

Avec une dose moyenne de préparation colloïdale de thorium, on

observe une dégénérescence des cellules du système réticulo-endothélial du foie et de la rate, avec perte des affinités tinctoriales et présence de granules irréguliers de thorium. Ceux-ci sont incolorables et réfringents. Les corpuscules de Malpighi de la rate sont petits. Popper et Klein notent de l'hémosidérose splénique, un afflux de leucocytes dans les capillaires du foie. Les cellules de Kupffer altérées contiennent du thorium vingt-deux heures après l'injection. La rate peut aussi présenter une infiltration lymphoïde marquée, parfois quelques cellules géantes ; l'aspect général rappellerait celui de la maladie de Gaucher.

Kadrnka a observé une nécrose du tissu hépatique et de la néphrite avec des doses fortes; Lambin constate une intense sclérose splénique avec réaction histiocytaire et giganto-cellulaire, des altérations de la moelle osseuse, la présence d'histiocytes jusque dans le poumon, les reins, les surrénales. D'autres auteurs retrouvent des lésions analogues.

Shute et Davis ont cherché à « visualiser » le placenta du chien et du lapin. L'action du thorium sur la grossesse leur semble négligeable : un seul animal a mis bas prématurément, encore s'agit-il d'une femelle atteinte de rupture spontanée de la rate et d'hémorragie. Ceci confirme la notion que le thorium fragilise considérablement les viscères.

Très impressionnés par cette atteinte viscérale rapide et son intensité, les auteurs s'étonnent que « l'on puisse prôner l'usage du thorium en clinique, après avoir constaté les dégâts microscopiques produits quelques heures ou quelques jours après son administration ».

Cependant, ils n'ont pu retrouver le corps au bout de trois mois chez le chien. Les tissus avaient récupéré un « aspect presque normal ». Dans l'ensemble, le placenta ne s'injecte pas suffisamment et n'est visible qu'avec des doses dangereuses de thorium. Le produit ne franchit d'ailleurs pas la barrière placentaire et n'atteint jamais le fœtus. Histologiquement, le placenta en est quelque peu chargé, mais ne présente jamais de graves lésions destructives comme le foie ou la rate.

R. PICHON.

VECCHI (B. de) et COSTA (A.). — Observations sur la coloration vitale de la paroi des vaisseaux sanguins. (Osservazioni sulla colorazione vitale dei vasi sanguini). — *Pathologica*, vol. XXIV, n° 485, 1932, p. 45.

Les auteurs, ayant remarqué la rareté d'observations sur cette question, ont fait des expériences sur des cobayes et des lapins nouveau-nés et adultes, sains ou affectés de septicémie à streptocoque ou d'infection diphtérique.

A la suite d'injections colorées de bleu trypan, rouge trypan et bleu pyrrol, à des doses plus ou moins fortes, ils ont observé que les éléments granulopexiques chez les animaux sains sont rares et se trouvent seulement dans la tunique adventitielle des artères.

Les lamelles élastiques des vaisseaux sanguins présentent toujours une imprégnation délicate et nette si la coloration fut suffisante.

Au contraire, avec une faible coloration vitale, les membranes élastiques de l'intima et des tuniques, immédiatement sous-intimales, restent très peu colorées.

Des différences de coloration furent observées aussi entre l'artère

pulmonaire et l'aorte, probablement à cause de la différence de la pression du sang; cette dernière fut toujours plus intensément colorée.

Un cobaye, né mort, d'une mère qui avait été soumise à la coloration vitale, présentait une coloration des systèmes élastiques des vaisseaux sanguins.

A cause des différences physiomorphologiques, tout le système élastique de l'organisme ne réagit pas comme celui des artères.

Dans les toxi-infections, on trouve une augmentation des cellules histiocytaires, mais l'affinité pour la couleur est très modifiée : quelquefois, elle est augmentée par l'hypertension; quelquefois, elle est diminuée par des phénomènes de dégénération.

V. GONNELLI.

SCHAAL. — Recherches sur les rapports des cellules géantes avec les vaisseaux dans les épulis. (Untersuchungen über die Beziehungen der Riesenzellen und Gefässen in den Epuliden). — *Frankf. Zeitschr. f. Path.*, t. 44, n° 3, 1933, p. 5666.

Dès 1900, Ritter insistait sur l'origine endothéliale des cellules géantes dans les épulis, et cette opinion demeure valable. Seuls le mode d'apparition des myéloplaxes, leur degré de dépendance avec les parois vasculaires, est discuté. Après avoir analysé, entres autres, les travaux de Ritter, Stoebe, Schmidt, Hammer, Albertini, Halshofer et Lang, l'auteur expose ses recherches personnelles. Après avoir coupé en séries plusieurs épulis, il superpose quatre coupes voisines et en fait un dessin à très fort grossisement pour obtenir une image synthétique des mêmes éléments sur une épaisseur de 5 μ. Un vaisseau intéressé suivant son grand axe lui sert de repère.

Ces recherches lui ont permis d'établir que les myéloplaxes sont toujours accolés à des vaisseaux de calibre identique pour un même cas, ce calibre variant d'un cas à l'autre. Ils jouent le rôle de pointes d'accroissement et guident la néoformation vasculaire. Si la croissance de la tumeur se ralentit, par exemple dans les cas d'épulis ancienne, stabilisée, le nombre des myéloplaxes diminue; il n'est jamais en rapport avec l'intensité des suffusions sanguines, ces cellules n'ayant pas la valeur de macrophages, mais bien d'éléments pré-vasculaires.

P. GAUTHIER-VILLARS.

POPESCO (Trajan). — Considérations sur la nature histologique des tumeurs à myéloplaxes. (*Revista Sanitara Militara*, n° 12, décembre 1931, Bucarest).

L'analyse des divers aspects histologiques des tumeurs à myéloplaxes conduit à attribuer une individualité « tumorale » proprement dite à ces néo-formations, en éliminant les granulomes et les hyperplasies à cellules géantes, ces dernières productions pathologiques pouvant d'ailleurs constituer un point de départ pour la tumeur à myéloplaxes. Celle-ci justifie son qualificatif par la propriété qu'elle a de s'accroître indéfiniment, croissance autonome déterminée sûrement par de nouvelles propriétés biologiques cellulaires et déclenchées par un agent irritant antérieur.

En ce qui concerne la nature bénigne de la tumeur à myéloplaxes,

c'est un fait connu qu'il existe, entre la tumeur et les tissus environnants, une parfaite clivabilité.

Nos recherches, sur les coupes des diverses tumeurs à myéloplaxes, ont mis en évidence la nette délimitation entre les éléments tumoraux et les tissus environnants.

Les tissus mous sont comprimés par la progression de la tumeur. Il n'y a pas d'invasion par dissémination cellulaire, ni progression par une destruction quelconque des éléments sains. Nous avons même trouvé une disposition concentrique des éléments fibroblastiques bordant la tumeur, dispositif qui rappelle la capsule conjonctive.

A ces caractères s'ajoute encore l'absence d'atypies cellulaires dans ces tumeurs.

La structure histologique montre que les types cellulaires, les myéloplaxes y compris, sont des histiocytes, des composants du système réticulo-endothélial.

On trouve d'ailleurs une parfaite identité entre les tumeurs à myéloplaxes et les xanthomes, dont la nature réticulo-endothéliale a été démontrée par MM. Pautrier et Levy. Ce dernier propose, pour les xanthomes, le terme très logique de « Histiocytome xanthelasmisé ».

Pour les tumeurs à myéloplaxes, le terme de « *Histiocytome à cellules géantes* », que nous proposons, exprime bien le caractère de leur nature histologique et en même temps leur indépendance : ce sont des tumeurs appartenant à un tissu bien défini, — le tissu réticulo-endothélial.

Résumé de l'auteur.

TUREEN et SEELIG. — Le réticulum des tumeurs. (Reticulum in tumors). — *Arch. of Path.*, t. XV, n° 4, avril 1933, p. 499.

Les auteurs ont cherché à apprécier si la teneur en réticulum d'une tumeur peut donner des indications sur sa malignité au même titre que les index cellulaires de Broders. Ils insistent sur la nécessité de la fixation immédiate des fragments destinés à l'examen et sur l'utilité de la coloration de Foot.

En premier lieu, on constate que le réticulum abonde surtout dans les tumeurs développées sur des organes qui en sont riches normalement : c'est ainsi que les tumeurs des ganglions, de l'intestin, des muscles, en contiennent plus que celles de la peau. Il est donc probable que le réticulum présent dans une tumeur dérive de celui qui existait antérieurement en ce point.

De plus, la teneur en réticulum varie largement avec le type particulier du stroma de la tumeur. C'est ainsi que les stromas aréolaires, grêles, en sont très riches, parsemés de fines fibrilles réticulaires. Quand le stroma est formé de tissu conjonctif jeune, le réticulum abonde. Quand, au contraire, le stroma est dense, de type collagène, le réticulum est peu abondant et peut manquer complètement. Dans certaines tumeurs du sein où le stroma est d'aspect inégal, suivant les points, on peut observer ces variations.

L'auteur conclut que si le degré de malignité d'une tumeur peut être mesuré par les caractères des cellules épithéliales, la teneur en réticulum ne varie qu'avec les réactions particulières du stroma.

P. GAUTHIER-VILLARS.

NOCHIMOVSKI. — Des épithéliomas à la fois malpighiens et glandulaires. (Ueber Adenocancroïde). — *Frankf. Zeitschr. f. Path.*, t. 44, n° 3, 1933, p. 547.

Le terme d'adéno-cancroïde, introduit par Herxheimer en 1907, s'applique aux tumeurs qui, nées d'un épithélium cylindrique ou glandulaire, contiennent des éléments atypiques, malpighiens, parfois kératinisés. Du fait des problèmes pathogéniques qu'elles posent, ces tumeurs, qui sont rares, méritent d'être publiées. L'auteur en apporte 4 observations : 1° Epithélioma bronchique avec généralisation cancéreuse ; les éléments malpighiens de la tumeur primitive ne se retrouvent pas dans les métastases qui sont exclusivement cylindriques. 2° Epithélioma de la vésicule biliaire. 3° Epithélioma du cholédoque avec métastases pelviennes péri-rectales. 4° Epithélioma du col utérin dans lequel voisinent des zones malpighiennes et des zones cylindriques.

De semblables faits sont rares; il n'en existe, d'après l'auteur, que 49 observations (au moins en ce qui concerne la langue allemande, à laquelle appartiennent toutes les références citées), avec une prédominance évidente pour les organes génitaux de la femme (20 cas) et pour les voies biliaires (11 cas).

Après avoir analysé les théories d'Herxheimer, qui rattache ces faits à l'envahissement de la tumeur par un épithélium malpighien de voisinage, à l'inclusion de germes malpighiens, à la métaplasie proprement dite, ou à la kératinisation d'un épithélium cylindrique, l'auteur conclut qu'il faut distinguer parmi les adéno-cancroïdes :

1° Les tumeurs formées de la prolifération concomitante de deux épithéliums voisins, l'un cylindrique, l'autre malpighien, que la transition entre ces revêtements soit normale (cardia, col utérin, anus) ou pathologique (fistules urinaires, anus artificiel, etc.). Il s'agit alors d'adéno-cancroïdes que l'auteur qualifie de secondaires, nés de l'intrication de deux tumeurs distinctes.

2° Les tumeurs qui, nées du seul tissu cylindrique, contiennent des zones d'aspect malpighien. Ce sont les adéno-cancroïdes proprement dits, ou primitifs. On peut attribuer ces caractères à un trouble du développement ou à un processus métaplasique; mais quoi qu'il en soit, elles dérivent de cellules à potentiel multiple, susceptibles de différenciations diverses.

P. GAUTHIER-VILLARS.

KING (E.-S.-J.). — Kystes épidermoïdes post-traumatiques de la main et des doigts. — *The British Journ. of Surg.*, vol. XXI, n° 81, juillet 1933, p. 29.

Les kystes épidermoïdes peuvent se voir après un traumatisme ayant ou non amené une solution de continuité des téguments, ou même sans traumatisme antécédent.

Quand il y a traumatisme, le kyste peut ne se développer qu'après de très longues années.

La paroi du kyste est constituée, par places, par du tissu conjonctif, par un épithélium stratifié qui présente une couche basale de cellules cubiques, plusieurs assises de cellules granuleuses, une ou deux couches de cellules pigmentées et une couche très épaisse de kératine.

Le contenu du kyste est très riche en cholestérol, très pauvre en graisse à l'inverse du contenu des kystes sébacés.

King rejette les théories d'implantation de la peau dans la profondeur, et admet que les kystes épidermoïdes proviennent d'une métaplasie des glandes sudoripares au contact d'un foyer traumatique.

JEAN BAUMANN.

WARREN et GATES. — Tumeurs malignes primitives multiples. Etude statistique. (Multiple primary malignant tumours. A survey of the litterature and a statistical study). — *Amer. Journ. of Cancer*, t. XVI, n° 6, novembre 1932, p. 1359.

Ce très important travail, qui s'accompagne d'un index bibliographique de 430 références, a porté sur 1259 cas, dont 40 personnels, de tumeurs primitives multiples, et comprend les statistiques de Owen, de Ward et de Mayor.

Les 40 cas des auteurs représentent 3,7 % des autopsies de cancéreux qu'ils firent. Ils donnent, dans une série de tableaux, le résumé de toutes les observations publiées.

P. GAUTHIER-VILLARS.

COSMA (C.-Const.). — Séminome testiculaire et épithélioma mammaire. Contribution à l'étude de la coexistence du cancer sur les organes en synergie fonctionnelle. (Seminom testicular şi epitelioma mamar). — *Thèse* de Bucarest, mai 1933.

Cette étude anatomo-clinique concerne un homme chez lequel on a pu observer la coexistence d'un séminome, ayant comme point de départ un testicule ectopique, et d'un épithélioma mammaire.

Cette coexistence des deux tumeurs différentes, développées en même temps aux dépens d'organes en synergie fonctionnelle chez l'homme, est d'une rareté exceptionnelle. Ce cas constitue une démonstration de la possibilité de l'existence d'une synergie néoplasique des glandes appartenant à la vie sexuelle de l'homme, fait suffisamment démontré chez la femme.

La thyroïde et les cellules interstitielles testiculaires présentent, dans ce cas, des altérations régressives, tandis que la cortico-surrénale et l'hypophyse antérieure sont en notable hyperplasie fonctionnelle. Ces faits peuvent constituer des arguments en faveur de la dyscrinémie cancérigène.

Par ailleurs, les recherches statistiques concernant le matériel des hôpitaux de Bucarest semblent confirmer les résultats des statistiques américaines récentes, quant à la fréquence des séminomes développés aux dépens des testicules ectopiques. En effet, on a pu trouver 2 séminomes sur 214 cas d'ectopie testiculaire opérés.

I. BISTRICEANO.

SANTI (Florence). — **Contribution à l'étude du rhabdomyome.** — *Ann. Ital. di Chir.*, vol. 12, fasc. 6, 30 juin 1933, pp. 745 à 760.

Chez un enfant de cinq mois est apparue, au pourtour de l'orifice anal, une tumeur lobée qui a récidivé deux fois après ablation; de plus, deux nouveaux petits nodules se sont développés. Une large exérèse, suivie de radiothérapie, amena la guérison.

L'examen histologique montre des éléments atypiques en voie de maturation, au milieu desquels on retrouve des formations connectivo-musculaires avec striation typique, de sorte que le diagnostic de rhabdomyome peut être affirmé.

OLIVIERI.

LECLERCQ et RIPERT. — De la résistance de l'émail dentaire aux agents physiques. Action des acides. La salive et son pouvoir mouillant. — *Revue de Stomatologie*, XXXVe an., n° 10, octobre 1933.

Dans cet important mémoire, les auteurs précisent différents points de l'histologie de l'émail et des rapports de celui-ci avec le milieu buccal et avec l'ivoire. Ils ont notamment fait des recherches avec le microscope à éclairage oblique tangentiel, et se sont appuyés sur tous les travaux récents dont ils donnent une bibliographie complète.

L'émail est un des tissus les plus difficiles à étudier. Sa structure et son histogénèse, malgré de nombreux travaux, restent à élucider. Cependant, il semble que la substance interprismatique soit un réticulum colloïdal qui joue un rôle prépondérant dans la formation et la conservation de l'émail. Elle est moins dure que les prismes. Elle reçoit, par l'intermédiaire des tubes dentinaires, de la lymphe contenant des sels calcaires et des matières organiques, comme le montre la perméabilité de l'émail à la safranine (Bodeker), l'imprégnation de l'émail par le plomb vérifié chez un homme empoisonné par ce métal (Gies), les expériences sur l'animal de Howe, de Fish. L'émail se comporte comme une substance semi-perméable. Sa vitalité serait encore prouvée par la variation de la teneur en sels calcaires de la dent au cours de la vie post-éruptive. Autrement dit, « l'émail serait doué d'un métabolisme particulier, mal éclairci, mais qui en fait un organe vivant et non une substance inerte ». Par l'éclairage oblique, on peut se rendre compte que les stries de Schrege correspondent à des groupements de prismes de l'émail et à la pénétration des tubes dentinaires dans l'émail. Elle se fait parfois sur toute son épaisseur.

Dans une bouche d'adulte, la membrane de Nasmyth n'existerait plus et serait remplacée par un film bactérien albuminoïde.

En ce qui concerne la salive, sa tension superficielle est plus basse que celle de l'eau, ce qui est dû à la présence de mucine et d'ions calcaires qui retardent considérablement la floculation des albuminoïdes. La salive a donc un pouvoir mouillant plus considérable que l'eau. Le Ph salivaire, presque neutre, ne peut être modifié que pendant quelques minutes, il revient vite à la normale. L'hypothèse d'un pouvoir neutralisant de la salive (Pickeril) est infirmée. Les variations du Ph sont extrêmement faibles d'un sujet à un autre. Un afflux salivaire anormal est provoqué pour des raisons diverses, sans que l'acidité intervienne nécessairement. La ptyaline est diminuée par l'introduction d'acide dans la bouche. La teneur en acide que la bouche peut tolérer n'abaisse pas suffisamment le Ph pour précipiter les matières albuminoïdes d'autant qu'il y a des sels de chaux. Au niveau de la dent se produisent des phénomènes de colmatage. La mucine et les microbes forment un film, tandis que les sels minéraux et les débris albuminoïdes constituent des conglomérats. Il est vraisemblable que la salive, en solution sursa-

turée de sels minéraux, abandonne de l'anhydrique carbonique, d'où résulte la précipitation de particules colloïdales de phosphates qui sont adsorbées par les nids d'abeille de l'émail. L'addition d'acide à la salive aboutit à la précipitation de la mucine et à la solubilisation des sels minéraux de la dent; elle met en évidence les parties les plus riches en matières organiques. Les phénomènes sont plus intenses au niveau des surfaces d'usure, sur les dents à stries transversales, au niveau des stries de Schreger, et varient suivant que l'acide produit un sel soluble ou insoluble.

C. RUPPE.

HOWES (E.-L.). — Résistance des sutures au catgut ou à la soie. (The strength of wounds sutured with catgut and silk). — *Surg., Gynec. a. Obstetr.*, vol. LVII, n° 3, septembre 1933, pp. 309 à 317, 5 figures.

La cicatrisation d'une plaie suturée par première intention passe, quant à la résistance de la suture, par deux phases : la première, très courte, de quatre à cinq jours par exemple, caractérisée anatomiquement par une réaction exsudative, a été dénommée période latente, car elle dépend directement des conditions opératoires initiales, texture des tissus affrontés, nombre et forme des points de suture. La seconde phase, qui se prolonge jusqu'à guérison totale, caractérisée par le processus fibroplastique, voit s'accroître rapidement la solidité de la suture. Bien entendu, en cas de nécrose ou d'infection, la première phase peut être considérablement allongée. La question s'est souvent posée de savoir quel est le matériel de suture le plus favorable, et Halsted n'hésitait pas à recommander la soie fine de préférence au catgut pour les affrontements cutanés.

Pour expérimenter la solidité des sutures, l'estomac du rat a été choisi; et une incision de la grosse tubérosité, suturée dans des conditions par ailleurs identiques, tantôt au catgut, tantôt à la soie, a été soumise à des pressions contrôlées, à diverses périodes d'évolution. Il a été constaté que la phase latente était plus courte avec la soie et qu'à partir du troisième jour, la solidité de la suture commençait à augmenter régulièrement, nettement plus vite qu'avec le catgut.

Histologiquement, la réaction exsudative provoquée par ce dernier est importante, parfois accompagnée de micro-abcès; au sixième jour, l'épithélium gastrique reste interrompu, la *muscularis mucosæ* largement déhiscente au niveau de l'incision. A ce même jour, l'incision suturée à la soie est devenue invisible au niveau de l'épithélium, ne montre plus d'exsudation profonde, et les extrémités séparées de la *muscularis mucosæ* sont peu éloignées l'une de l'autre.

P. MICHON.

POTTS (W.-J.). — Rôle de l'hématome dans la réparation de la fracture. (The role of haematoma in fracture healing). — *Surg., Gynec. a. Obstetr.*, vol. LVII, n° 3, septembre 1933, pp. 318 à 324, 11 figures.

Depuis Bier, l'importance de l'hématome dans la genèse du cal a été maintes fois étudiée, et de nombreuses expériences ont montré que le périoste, soulevé de la diaphyse par l'introduction de diverses

substances irritantes (fragments de muscles, agar, gélatine, cultures tuées, acide lactique, etc.), édifiait plus ou moins rapidement des assises osseuses.

Dans cette série actuelle d'expériences pratiquées sur le chien, le périoste est par contre laissé intimement adhérent à l'os ; une section transversale est pratiquée aseptiquement avec une fine scie; toute la poussière osseuse est soigneusement éliminée; et, suivant les cas, ou bien on réalise une hématose très soigneuse, ou bien on laisse un volumineux hématome se coaguler autour des fragments, avant de suturer ; dans certains cas, on enveloppe la solution de continuité d'un manchon de fibrine recueillie dans le sang de l'animal lui-même.

En aucun cas, il ne se forme de dépôt calcaire appréciable aux alentours des fragments, en l'absence de caillot sanguin. Lorsqu'il y a hématome, et que sa résorption n'a pas eu lieu comme cela se produit parfois très rapidement, grâce au jeu des muscles, il s'imprègne très vite, dès le troisième jour, par exemple, de sels de chaux, et ne tarde pas à se transformer en tissu ostéoïde, qui a son tour pourra évoluer vers le tissu osseux. Les dépôts calciques, ainsi constatés, s'étendaient jusqu'à 2 centimètres du trait de scie. La fibrine seule n'a qu'à un très faible degré ce pouvoir stimulant sur la réparation osseuse.

On peut considérer que l'hématome agit en captant l'enzyme, appelée phosphatase par Robison, qui est sécrétée par l'os fracturé et qui précipite le calcium sous forme de phosphate.

Dans des hématomes expérimentalement produits au sein des muscles de la paroi abdominale, de la cuisse, aucun dépôt calcique n'a pu être constaté, même au bout de dix jours.

P. MICHON.

MICSEH. — Formations osseuses dans le cancer de la vésicule biliaire et dans ses métastases. (Knochenbildung in Gallenblasenkrebs und in seinen Metastasen). — *Frankf. Zeitschr. f. Path.*, t. 44, n° 3, 1933, p. 430.

Après avoir analysé de nombreux travaux, tous de langue allemande, concernant la métaplasie osseuse du tissu conjonctif dans les lésions les plus variées, l'auteur en apporte un exemple intéressant par la coexistence de ces métaplasies dans un cancer primitif de la vésicule biliaire et dans ses métastases. Chez cette femme de cinquante-neuf ans, vue au stade de généralisation terminale, l'autopsie montra, à côté de la tumeur vésiculaire, des métastases hépatiques, pulmonaires, ganglionnaires.

Dans la tumeur primitive, les végétations épithéliomateuses sont séparées par un stroma abondant qui, en de nombreux points, contient des lamelles osseuses typiques séparées par du tissu myéloïde.

Les nodules secondaires du poumon en contiennent également, ainsi que les ganglions envahis. La métaplasie osseuse est toujours strictement limitée au voisinage des éléments néoplasiques. L'auteur admet que les cellules cancéreuses, agissant comme irritants du stroma conjonctif qui les entoure, permettent son évolution vers le type osseux en l'absence de tout foyer de nécrose.

P. GAUTHIER-VILLARS.

GAGLIO (Palerme). — **Greffes libres homo- et hétéroplastiques de périoste et d'os sur animaux sensibilisés.** — *Ann. Ital. di Chir.*, vol. 11, fasc. 10, 31 octobre 1932, pp. 2017 à 2031.

L'auteur a voulu rechercher s'il existe une analogie entre les réactions biologiques observées sur les animaux porteurs de greffes et les réactions immunitaires en cas d'anaphylaxie. Aussi a-t-il soumis l'animal récepteur de greffe à un traitement de désensibilisation à la manière de Besredka.

Il n'a d'ailleurs observé, en aucun cas, de différences appréciables : c'est seulement dans trois cas de greffe homoplastique que le périoste se montra nettement ostéogénique, et dans un cas, l'os néoformé sembla présenter une plus grande résistance à entrer en involution et à faire des altérations de nécrobiose.

Les greffes de périoste et d'os sur des animaux sensibilisés se sont rapidement nécrosées.

Dans les greffes hétéroplastiques, l'auteur n'a observé, ni en cas de traitement de sensibilisation, ni de désensibilisation, de différences avec les greffes hétéroplastiques communes.

OLIVIERI.

BICH (Turin). — **Action de l'émanation du radium sur la formation du cal osseux (contribution expérimentale).** — *Arch. Ital. di Chir.*, vol. 33, fasc. 2, février 1933, pp. 223 à 232.

L'auteur a injecté, sur le rat jeune, de l'émanation de radium en dissolution dans l'eau distillée, tout de suite après fracture expérimentale du radius : le traitement a été continué pendant vingt-trois jours.

En même temps qu'une action générale traduite par une leucopénie, le radium a exercé une action locale : retard notable dans l'évolution du cal de fracture. Au point de vue histologique, ce cal se présente avec un aspect fibreux ou fibro-cartilagineux, et seulement dans quelques cas des trabécules osseux.

En outre, l'examen histologique des glandes à sécrétion interne n'a révélé aucune lésion notable, ce qui d'ailleurs ne signifie pas que leur activité sécrétrice n'a pas été stimulée pendant la durée du traitement.

OLIVIERI.

MORTIMER (Diamond) (Chicago). — **Calcification du myocarde chez un prématuré.** (Calcification of the Myocardium in a premature infant). — *Arch. of Path.*, t. XIV, n° 2, décembre 1932.

L'auteur a observé, chez un fœtus de six mois et demi, une calcification étendue du myocarde, prédominant sur l'oreillette droite. A ce niveau, le muscle cardiaque est profondément dégénéré.

Par ailleurs, les gros vaisseaux sont indemnes, mais on relève quelques zones calcifiées ou adénomateuses des surrénales.

Quelle est la cause de cette dégénérescence myocardique et de la surcharge calcaire consécutive ? L'auteur rejette les lésions vasculaires, inflammatoires et admet l'hypothèse toxique.

R. PICHON.

COPPOLETTA et WOLBACH. — Taille et poids des viscères chez le nourrisson et l'enfant. (Body length and orgen weights of infants and children). — *The Amer. Journ. of Pathol.*, vol. IX, n° 1, janvier 1933, p. 55.

Cet article, très riche en tableaux détaillés et en courbes schématiques, indique le poids des différents viscères normaux chez l'enfant, de la naissance à douze ans. Les calculs sont basés, non pas sur l'âge exact, mais sur la longueur totale du corps, et portent sur 1190 sujets, à l'autopsie desquels ne furent retenus que les organes reconnus normaux après examen histologique.

La valeur pratique d'un semblable travail est grande, le poids des viscères normaux n'étant mentionné par les anatomistes que pour l'adulte.

P. GAUTHIER-VILLARS.

OPIE. — Les réactions cellulaires au cours de la tuberculose et leurs rapports avec l'immunité et la sensibilisation. (Cellular reactions of Tuberculosis and their relation to immunity and sensitization). — *Arch. of Pathol.*, t. XIV, n° 5, novembre 1932, pp. 707-721.

Ce travail est une importante revue générale, très dense du fait des nombreux travaux qui y sont relatés. L'auteur résume lui-même chacun de ses chapitres de la manière suivante :

1° L'histogénèse du follicule tuberculeux est maintenant connue avec quelque précision. Les cellules mononucléées, apparues dès le début, évoluent vers la forme épithélioïde; à la périphérie, de nouveaux mononucléaires, résultant en partie de la mitose des premiers, subissent la même évolution, et ceci tant que persistent des bacilles vivants. La caséification débute au centre du follicule et détruit les cellules épithélioïdes. La présence de gouttelettes lipoïdes dans ces cellules annonce leur fonte caséeuse.

2° Chez les animaux réinfectés, ces processus se succèdent plus rapidement que chez l'animal neuf. Le pouvoir destructeur des cellules épithélioïdes sur les B. K. est plus grand, et la résolution complète ou partielle peut apparaître quand il ne subsiste plus de bacilles vivants.

3° Chez les animaux sensibilisés par une première infection, les bacilles injectés dans un deuxième temps tendent à demeurer dans le foyer de réinfection, leur dissémination est plus lente que chez l'animal neuf.

4° L'influence de la sensibilisation sur la caséification est mal connue, ainsi que les relations qui existent entre la sensibilisation et l'immunité.

5° Il est difficile d'interpréter les lésions de la tuberculose humaine en fonctions de l'allergie. Il semble cependant que les pneumonies caséeuses massives surviennent chez des sujets jusque-là indemnes, tandis que les tuberculoses apicales de l'adulte ont les caractères des lésions obtenues chez les animaux allergisés par une inoculation antérieure.

P. GAUTHIER-VILLARS.

LIVRES NOUVEAUX

ARMAND-DELILLE, LESTOCQUOY (Ch.) et HUGUENIN (René). — La tuberculose pulmonaire et les maladies de l'appareil respiratoire de l'enfant et de l'adolescent. — Atlas de pathologie radiologique, un vol. de 499 pages et 352 fig. Paris, Amédée Legrand, édit., 1933.

MM. Armand-Delille et Ch. Lestocquoy viennent de publier, avec la collaboration de René Huguenin, un splendide Atlas qui est un véritable monument élevé à l'étude de la Tuberculose pulmonaire de l'enfant et de l'adolescent. Ce livre, admirablement composé et présenté, fait le plus grand honneur à ses auteurs et à ses éditeurs. Fruit de longues années d'observation et de méditation, il est certainement l'un des ouvrages les plus complets que renferme la littérature médicale moderne sur cette question.

MM. Armand-Delille et Lestocquoy ont réuni, dans ce magnifique volume, une documentation anatomique, radiologique et clinique hors de pair, et la lecture de ces belles planches radiologiques, accompagnées de leur schéma explicatif, comme celle de ces admirables photographies dont la reproduction est impeccable, est aussi attachante qu'instructive.

M. René Huguenin a apporté, à cette œuvre, la collaboration de son expérience anatomo-clinique. Il a su, chaque fois qu'il le fallait, choisir le document histologique idoine pour le joindre à ceux fournis par l'exploration radiologique ou par la pièce anatomique.

De cette utile et précieuse collaboration est née une œuvre, dont il n'est point exagéré de dire qu'elle est bien près d'égaler la perfection.

En tête de cet Atlas, figure une introduction due à la plume du regretté professeur Calmette. En quelques lignes, le savant auquel on doit peut-être l'une des plus grandes découvertes faites, en matière de tuberculose, durant ces dernières années, rappelle les doctrines qui lui sont personnelles sur l'infection tuberculeuse première, doctrines qui viennent, on le sait, renverser bien des dogmes et bien des idoles jusqu'ici adorées.

Puis, le livre de MM. Armand-Delille, Ch. Lestocquoy et René Huguenin se divise en 5 parties :

La première comprend d'intéressantes Considérations générales sur la tuberculose, notamment sur la question toujours discutée du groupement et de la classification de ses formes anatomo-cliniques au niveau du poumon.

Les auteurs — contrairement à la tendance moderne à laquelle nous nous sommes ralliés avec Besançon, Oberling et Delarue — préfèrent s'en tenir aux données anciennes et encore classiques, en France, de Laennec et de Grancher. On sait que ces données, qui datent cependant d'une époque où l'investigation microscopique était encore rudimen-

taire, tendent à grouper les formes de la tuberculose, compte tenu tour à tour, de leur étiologie, de leurs expressions anatomiques et cliniques, de leur évolution : fil conducteur souvent bien difficile à suivre... Mais n'insistons pas; l'avenir jugera du bien fondé des tendances qui aujourd'hui s'affrontent.

Les parties qui suivent et qui traitent de la Tuberculose pulmonaire de primo-infection, de la Tuberculose pulmonaire de réinfection, du traitement de la tuberculose pulmonaire, et des affections aiguës et chroniques de l'appareil respiratoire, ne peuvent se résumer en quelques lignes. Il faut les lire avec soin pour admirer la clarté du texte et la richesse de l'iconographie.

Le livre de MM. Armand-Delille, Lestocquoy et René Huguenin marquera une date dans l'histoire de la Tuberculose pulmonaire; il a sa place marquée dans les bibliothèques de tout médecin instruit et cultivé.

G. ROUSSY.

GIRARD (Paul). — Le foie vasculaire. — Hépato-angéite sclérogène en îlots. — Un vol. de 279 pages, avec 43 figures. Lyon, A. Rey, édit. 1933.

L'Ecole anatomo-pathologique lyonnaise, à laquelle préside avec autorité mon collègue et ami le professeur Favre, nous apporte aujourd'hui une étude qui vient jeter des vues originales et nouvelles sur la pathologie hépatique.

Après avoir, il y a quelque deux ans, dressé, avec Levrat, le tableau du « Rein vasculaire », M. Favre vient d'inspirer à son élève P. Girard, une étude d'ensemble sur le « Foie vasculaire », étude qui mérite de retenir notre attention et de nous inciter à méditations.

L'on sait combien le problème des Cirrhoses a été, et est encore, discuté. Tous nous nous souvenons des exposés si complets de MM. Noël Fiessinger et Albot, et de M. Rössle, à la Séance annuelle de la Société Anatomique de 1927, et des discussions qui suivirent l'exposé de ces rapports.

Si la tendance actuelle, en France notamment, est d'admettre avec Fiessinger et Albot, que la sclérose diffuse et généralisée du foie (ou cirrhose) n'est que la conséquence réactionnelle d'une lésion parenchymateuse primitive, il est impossible cependant de ne pas tenir compte, dans une certaine mesure, des objections formulées par le professeur Rössle. Pour cet auteur, en effet, la théorie parenchymateuse n'est pas tout dans le difficile problème des cirrhoses, à l'histogénèse desquelles participent, dans une certaine mesure, les lésions du système réticulo-endothélial.

Il est certain également, ainsi que le remarquent très justement MM. Favre et Girard, que toutes les scléroses du foie ne peuvent s'intégrer dans le cadre trop élargi jusqu'ici des cirrhoses et qu'il existe, en dehors d'elles, des scléroses disséminées dont certaines peuvent être d'origine vasculaire.

De telles lésions hépatiques ne sont, par ailleurs, que l'expression au niveau du foie de lésions beaucoup plus générales qui frappent simultanément ou successivement de nombreux organes. N'en est-il pas ainsi au niveau du rein, où les observations de Volhardt, en Allemagne, et d'Oberling, en France, ont bien mis en valeur l'existence d'une « sclérose

rénale d'origine vasculaire » ? Pourquoi donc les scléroses vasculaires si fréquentes et si importantes au niveau du cerveau, du poumon, du myocarde ou ailleurs, n'existeraient-elles pas au niveau du foie ?

Telle est la question que s'est posée M. Favre et à laquelle, avec P. Girard, il a répondu par l'affirmative.

Les lésions hépatiques d'origine vasculaire, pour ces auteurs, s'observent chez des individus âgés présentant des signes cardiaques et de l'hypertension artérielle, atteints ou non de syphilis. A l'examen systématiquement pratiqué à l'autopsie, on relève des altérations très particulières : foie d'aspect cardiaque, mais présentant sur fond muscade caractéristique, de larges vaisseaux béants, dont la plupart apparaissent normaux, et dont certains sont engainés dans un manchon de tissu conjonctif opalin. Au microscope, ces îlots scléreux périvasculaires révèlent l'existence d'artérite avec oblitération partielle ou totale et avec altérations veineuses et lymphatiques. Toutes ces lésions, enfin, diffèrent de celles des cirrhoses, en ce qu'elles sont parcellulaires et non généralisées à toute la glande hépatique.

Et c'est à l'appui de 40 observations anatomo-cliniques que MM. Favre et Girard dessinent les contours et les limites de ce cadre nouveau où s'intègre le « foie vasculaire ». Sans doute, certaines de ces lésions se retrouvent-elles dans les descriptions du foie cardiaque ou dans celles de l'hypertension artérielle permanente, ou enfin dans celles des lésions artério-scléreuses des différents organes étudiés autrefois par Gull et Sutton. Il est bien entendu que, sous l'expression de foie vasculaire, il faut comprendre, d'une façon volontairement imprécise, ces différentes lésions scléreuses disséminées dans la glande hépatique et relevant essentiellement du processus vasculaire. Il s'agit donc, comme le disent MM. Favre et Girard, d'un type d'altération que l'on rencontre au niveau de la glande hépatique, généralement chez des malades présentant des lésions d'origine vasculaire des autres organes. Ces altérations hépatiques sont représentées par des îlots conjonctifs, développés à l'entour de vaisseaux altérés, refoulant le parenchyme sans l'envahir et riches en éléments de reconstruction, type qui semble bien défini du point de vue anatomique et histologique et dont, sans doute, la place, du point de vue sémiologique, dans le cadre des affections hépatiques, n'est pas encore définitivement fixée.

Tel qu'il est défini par l'Ecole lyonnaise, le foie vasculaire mérite désormais de retenir notre attention. A nous, à ceux qui peuvent observer en série, à l'autopsie, les lésions des organes, de reprendre cette étude à la lueur des données que nous apportent aujourd'hui MM. Favre et Girard, et de voir s'il y a lieu de confirmer l'existence de cette entité nouvelle, dessinée dans le cadre de la pathologie hépatique.

G. ROUSSY.

DEELMAN (H. - T.). — Die Histopathologie der Uterusmucosa. (Histopathologie de la muqueuse utérine). — Un vol. de 247 pages, avec 248 figures; Leipzig, Georg Thième, édit., 1933.

Le livre que l'anatomo-pathologiste bien connu de l'Université de Groningue présente au public médical, est écrit dans un but essentiellement pratique; il doit servir de guide pour le diagnostic histologique des affections de la muqueuse utérine.

Ce but a été méthodiquement poursuivi et se reflète jusque dans les moindres détails en ce qui concerne la présentation du sujet et la classification des faits étudiés. C'est dire que l'auteur fait abstraction de toute considération théorique et reste constamment en liaison étroite avec les faits. Il utilise le matériel d'étude tel qu'il se présente en pratique, c'est-à-dire sous forme de produits de curettage et insiste surtout sur les lésions fréquentes en réduisant à leur juste valeur les constatations exceptionnelles. En cela, le livre de M. Deelman remplit une lacune que déploraient tous ceux qui sont appelés à étudier, au microscope, des produits de curettage utérin; la pratique quotidienne montre constamment des images que l'on cherche en vain dans les grands Traités, alors que ceux-ci réservent trop souvent une large place à des lésions que l'on ne rencontre pour ainsi dire jamais.

L'auteur a, par ailleurs, largement tenu compte du fait que l'enseignement de l'histologie pathologique se fait essentiellement par l'image; l'illustration de son livre en constitue la partie fondamentale, puisqu'elle comporte 248 reproductions de micro-photographies dont on ne peut qu'admirer la valeur démonstrative et la qualité de reproduction.

Le texte, clair et précis, se rapporte étroitement à ces figures, si bien que le lecteur trouve sans peine les données cliniques et évolutives concernant les cas qui ont servi d'exemple; mais ce texte ne constitue pas seulement une explication de figures, l'auteur a eu soin de placer les faits dans le cadre général des grands processus morbides, si bien que, dans son ensemble, son livre représente un exposé remarquable et complet de la pathologie de la muqueuse utérine.

Le livre de M. Deelman est divisé en huit chapitres qui traitent successivement des modifications de la muqueuse liées à la grossesse, de la môle hydatiforme et du chorio-épithéliome, de l'endométrite, des proliférations atypiques de la muqueuse dans leurs rapports avec des lésions précancéreuses, des tumeurs bénignes et malignes, de l'hypertrophie de la muqueuse utérine dans ses rapports avec les troubles endocriniens et avec les modifications liées au cycle menstruel, et enfin, des modifications de la ménopause.

Cette rapide énumération ne peut donner qu'une idée bien imparfaite de la foule des documents et des faits exposés dans ce livre qui sera indispensable à tout anatomo-pathologiste et qui trouvera sa place, nous en sommes certains, non pas sur un rayon de bibliothèque, mais bien sur la table de laboratoire.

CH. OBERLING.

SOCIÉTÉ ANATOMIQUE DE PARIS

(104e ANNÉE)

Séance du 11 janvier 1934.

Présidence de M. ROUVIÈRE.

SOMMAIRE

I. — COMMUNICATIONS

Anatomie pathologique

ACHARD (CH.), POUMAILLOUX (M.) et ISIDOR (P.). — Tumeur hépatique et tumeur de la région parotidienne de nature réticulo-endothéliale probable 85

CHASTENET DE GÉRY (P.) et FOULON (P.). — Coexistence d'aspects tuberculoïdes et sarcomatoïdes dans une affection ganglionnaire à évolution subaiguë 82

FRANÇOIS (E.) et ISIDOR (P.). — A propos de deux amas de cellules spongiocytaires de type cortico-surrénal dans le tractus génital de la femme. 91

LIBER (A.-F.). — Rein en fer à cheval trilobé, cardiopathies multiples 95

II. — PRIX FERNAND DEBAT..... 96

I. — *COMMUNICATIONS*

COEXISTENCE D'ASPECTS TUBERCULOÏDES ET SARCOMATOÏDES DANS UNE AFFECTION GANGLIONNAIRE A ÉVOLUTION SUBAIGUË

par

P. Chastenet de Géry et P. Foulon.

Le diagnostic clinique de la nature d'une adénopathie est parfois difficile à poser et si, très souvent, l'histologie apporte un document d'importance capitale, il n'en existe pas moins un certain nombre de cas pour lesquels on est fort embarrassé de donner une étiquette précise.

L'observation que nous vous présentons est non seulement d'un diagnostic incertain, mais elle offre le champ à des considérations qui nous ont paru intéressantes sur la pathologie des tissus hémo-lymphopoïétiques.

Mme D..., trente-trois ans, vient consulter le 11 octobre 1932, pour une tuméfaction de la région axillaire droite apparue progressivement depuis près de deux mois.

L'état général de la malade est excellent; il n'existe aucun trouble fonctionnel et rien, dans les antécédents, ne mérite d'être relevé.

La tuméfaction de l'aisselle est constituée par un ganglion du volume d'une mandarine, très mobile sur les plans superficiel et profond, complètement indolore.

Un examen clinique complet est totalement négatif.

Dans un but à la fois biopsique et thérapeutique, l'un de nous fait, sous anesthésie locale, l'exérèse du ganglion, sans la moindre difficulté opératoire.

La pièce est divisée en deux moitiés : l'une destinée à un examen anatomopathologique, l'autre broyée et inoculée sous la peau d'un cobaye.

Par ailleurs, une cuti-réaction à la tuberculine s'était montrée négative et un examen de sang avait donné les résultats suivants :

Hémoglobine	95	%
Globules rouges	5.270.000	
Globules blancs	5.400	
Polynucléaires neutrophiles	54	%
— éosinophiles	1	
— basophiles	0	
Lymphocytes	5,5	
Mononucléaires	31,5	
Monocytes	8	

Dès la fin de novembre, une récidive se produit dans la même région et sous la même forme que la tuméfaction primitive. Puis des nodules apparaissent dans le sein droit.

Le 30 décembre, on note ainsi la présence, dans le quadrant supéro-externe de la glande mammaire, de trois nodules du volume d'une noisette, situés sous la peau à laquelle ils adhèrent légèrement et assez mobiles sur les plans glandulaires profonds.

L'un d'eux est prélevé et examiné histologiquement. Ses lésions sont très semblables à celles du ganglion axillaire, et, pour cette raison, devant la rapidité de la récidive, nous décidons de faire de la radiothérapie.

Du 6 janvier au 6 février 1933, par intervalles de deux à trois jours entre chaque séance, la malade reçoit les doses totales suivantes : champ axillaire droit, 1800 r. ; champ mammaire droit, 2000 r. (1).

L'adénopathie axillaire rétrocéda presque complètement, mais les nodules mammaires ne subirent qu'une faible diminution de volume. L'état général de la malade restait assez bon ; elle ne faisait pas de fièvre.

Cependant, l'évolution se précipite. Au début de février apparaît un ganglion sous-maxillaire gauche.

Le 8 février, on fait à ce niveau une séance de radiothérapie de 300 r. Mais le traitement ne peut être poursuivi.

Des phénomènes abdominaux surviennent qui vont se développer avec rapidité. L'un de nous constate une tumeur sus-pubienne présentant les caractères d'un utérus augmenté de volume, mais de consistance anormale. Au toucher vaginal, le col offre des bords épaissis, très évasés et très durs. Bien que ce ne soit pas là phénomènes habituels dans une grossesse, ce diagnostic est un moment soupçonné en raison d'une absence de règles datant de près de trois mois et d'une réaction de Ascheim-Zondeck positive. Mais, bientôt, les constatations cliniques ne permettent plus de penser à une gravidité. La tumeur pelvienne est complètement fixée par un envahissement des paramètres. Un accoucheur, appelé à donner son avis, élimine la possibilité d'une grossesse. D'ailleurs, une nouvelle réaction d'Ascheim-Zondeck est négative.

L'état général décline très rapidement et, au début de mars 1933, six mois environ après le début des accidents, la mort survient. L'autopsie ne put pas être faite.

En résumé, il s'agit d'une affection à localisation ganglionnaire, mammaire et pelvienne, d'évolution rapide, survenue chez une jeune femme, sans aucune cause cliniquement décelable.

Examen histologique (2). — A) *Ganglion axillaire.* — Le ganglion est entouré par une coque fibreuse parfois fort épaisse.

Il est le siège de lésions différentes :

1° Les plus évidentes et celles qui prêtent le moins à discussion quant à leur aspect morphologique, sont surtout localisées au niveau de la capsule et dans la zone corticale adjacente. Elles sont constituées par des cellules en métamorphose épithélioïde et giganti-cellulaire, tantôt disséminées au milieu d'éléments lymphoïdes banaux, tantôt groupées en nodules. C'est, histologiquement, l'image d'une tuberculose folliculaire.

2° La région centrale de la pulpe ganglionnaire qui, par son volume, constitue la majeure partie de la pièce anatomique, présente l'aspect uniforme d'une prolifération cellulaire, entrecoupée de fines travées collagènes. Ce sont des éléments de type lymphoblastique à noyau clair, arrondi, muni d'un ou deux gros nucléoles à protoplasma non granuleux.

Certains noyaux sont un peu irréguliers, d'autres en pycnose, d'autres en mitose.

On remarque en outre de rares lymphocytes et quelques cellules de morphologie épithélioïde.

3° Enfin, en certains points, l'image histologique est plus polymorphe : éléments lymphoblastiques, cellules réticulaires épithélioïdes, lymphocytes, sont

(1) Ce traitement (docteur Nemours-Auguste) a été fait avec les caractéristiques suivantes : Filtration, 1/2 mm. Cu. + 2 mm. Al. Distance focale, 40 cm. Tension constante, 200 Kv. Intensité, 3,5.

(2) Nous remercions le docteur M. Perrot qui s'est chargé de la technique de nos biopsies.

mélangés et la présence de quelques plasmocytes et de rares polynucléaires neutrophiles donne un aspect qui, pour n'être point celui de la maladie de Paltauf-Sternberg, n'en évoque pas moins ceux que l'on voit dans certaines lymphogranulomatoses.

b) *Nodule mammaire.* — On y retrouve les mêmes lésions tuberculoïdes que dans le ganglion axillaire, avec cette légère différence que les dispositions folliculaires y sont moins fréquentes.

On y retrouve également la même prolifération de cellules de type lymphoblastique, à noyaux souvent irréguliers et en mitose, mélangées à des lymphocytes et à des cellules épithélioïdes.

Le nodule siège au-dessous de la peau. Ses éléments cellulaires les plus superficiels pénètrent dans les couches profondes du derme. Du côté de la glande, ils envahissent la graisse, mais restent à une certaine distance des acini mammaires.

Ceux-ci et les vaisseaux voisins sont le siège d'une réaction inflammatoire banale à lymphocytes.

c) *Cobaye.* — L'animal est sacrifié en pleine santé apparente. On ne remarque, à son autopsie, aucune lésion suspecte (docteur Peyre).

Malgré que cette observation présente une lacune regrettable : l'absence d'autopsie, il nous semble que les données histologiques, jointes aux renseignements cliniques, sont suffisantes pour en permettre la discussion :

1° Du point de vue clinique, il ne faut point s'étonner des localisations mammaires et utéro-pelviennes. Sans doute sont-elles rares au cours des maladies ganglionnaires, mais elles ont été signalées déjà, à plusieurs reprises, dans la lymphogranulomatose. L'ubiquité du tissu mésenchymateux est, par ailleurs, bien connue.

2° Du point de vue de l'évolution et de la thérapeutique, nous noterons:

a) La rapidité de la récidive axillaire après intervention chirurgicale et l'allure aiguë des phénomènes terminaux.

b) Le succès très relatif de la radiothérapie. Elle eut une action certaine sur l'adénopathie axillaire. Mais les nodules mammaires en furent peu modifiés et la généralisation ne tarda pas à se produire.

3° Du point de vue histologique, deux faits paraissent indubitables :

a) Il existe une réaction inflammatoire de type épithélio-giganti-cellulaire, aussi bien dans le ganglion que dans le sein.

L'agent infectieux qui l'a produite n'a pu être décelé, mais on ne peut pas ne pas admettre qu'il y en ait un, tout au moins dans l'orientation actuelle des idées en physio-pathologie.

Que l'inoculation au cobaye se soit montrée négative ne prouve rien dans les conditions où nous l'avons faite. Il existe, par exemple, des formes de virus tuberculeux dont la présence ne peut être mise en évidence que par des passages successifs.

Mais, tuberculeuse ou non, une réaction inflammatoire d'allure « spécifique » n'en est pas moins évidente.

b) A côté d'elle, *intimement mélangé à elle* en certains points, on remarque un processus tout à fait différent.

Il ne s'agit là ni d'une lésion inflammatoire banale ou spécifique, ni, bien entendu, d'une lymphogranulomatose type Paltauf-Sternberg.

La description que nous avons donnée montre que l'on peut hésiter entre une hyperplasie lymphoblastique leucémoïde, ou une variété très

atypique de lymphogranulomatose. En certains points même, la ressemblance est très grande avec un sarcome lymphoblastique.

Nous ne pouvons donner une définition plus précise de ce processus.

Mais quel qu'il soit, il n'en reste pas moins que l'on se trouve en présence de deux lésions différentes.

Est-ce une simple coïncidence, semblable à celles qui sont si fréquemment notées au cours de la lymphogranulomatose, par exemple? Ou bien n'existe-t-il pas une relation plus étroite entre les deux phénomènes ?

On ne peut sans doute émettre actuellement, dans ce domaine, que des hypothèses.

Mais l'intrication profonde des lésions dans notre observation nous laisse penser qu'une de ces hypothèses mérite, tout au moins, d'être posée.

Un agent infectieux quelconque (virus tuberculeux ou non) n'est-il pas capable, au contact du terrain particulier d'un malade, de créer à la fois des lésions inflammatoires telles que nous sommes habitués à les concevoir, et des réactions hyperplasiques telles que nous venons d'en décrire un exemple.

Notre observation constituerait alors une preuve nouvelle des relations qui peuvent exister, du point de vue de leur étiologie, entre certaines manifestations réactionnelles, pourtant assez dissemblables, des tissus hémolymphopoïétiques.

TUMEUR HÉPATIQUE ET TUMEUR DE LA RÉGION PAROTIDIENNE DE NATURE RÉTICULO-ENDOTHÉLIALE PROBABLE

par

Ch. Achard, M. Poumailloux et P. Isidor.

M. L...., âgé de trente-cinq ans, est entré à l'hôpital Cochin le 7 août 1933, parce qu'il souffrait depuis plusieurs semaines de l'hypochondre droit. Le malade n'attire pas l'attention sur une tuméfaction de la région parotidienne droite qui existe cependant, d'après ses dires, depuis cinq à six mois environ, mais dont il ne souffre pour ainsi dire pas. Il ne nous donne que fort peu de renseignements sur son état pathologique antérieur, étant fébrile et extrêmement fatigué. Il semble cependant que personne ne se soit jamais préoccupé de cette tuméfaction, toute l'attention ayant été attirée vers le foie. La tumeur, irrégulière, de consistance ferme, mais non pas dure, a le volume d'une grosse noix. Elle siège en arrière du maxillaire inférieur, qu'elle déborde légèrement en bas, et repousse un peu le lobule de l'oreille en haut et en arrière. Elle est mobile sur les plans profonds, indépendante des os voisins, peu adhérente à la peau et non douloureuse. Tout au plus le malade accuse-t-il une légère sensibilité de la région. On ne trouve pas de ganglion dans la région cervicale ; il n'y a pas de paralysie faciale, le côté opposé est indemne.

La région hépatique est le siège d'un soulèvement visible. Le foie déborde les fausses côtes d'un grand travers de main, en même temps que son bord supérieur est un peu remonté. Il est fixe, dur et la palpation permet de préciser que c'est le lobe droit qui est particulièrement hypertrophié et même lobulé. La palpation est très pénible au malade, qui se plaint en outre d'un endolorissement spontané.

L'ensemble de l'abdomen est augmenté de volume, il y a peu de matité dans les parties déclives, mais pas de circulation collatérale.

La rate n'est pas augmentée de volume.

L'état du malade est franchement mauvais ; il est pâle, avec des lèvres légèrement cyanosées ; il existe un certain degré d'obnubilation et de trémulation. Le pouls est petit et rapide. La température, à 39°7 le matin de son entrée, monte à 40° le soir sans qu'il y ait de foyer pulmonaire susceptible d'expliquer cette fièvre.

Les principaux réflexes sont normaux ; il n'y a pas d'amaigrissement notable, et nous apprenons que le malade souffrait fréquemment de maux de gorge et avait été soigné, en avril 1933, pour une angine accompagnée d'adénite droite. En juillet, chez ce colonial ayant eu autrefois une dysenterie, on avait pensé à une amibiase hépatique. A son entrée à l'hôpital, on pense devoir établir un rapport entre les signes hépatiques et ceux de la région parotidienne, et l'on envisage la probabilité d'un cancer secondaire du foie.

Un examen hématologique pratiqué le même jour donne les renseignements suivants :

Globules rouges	4.380.000	
Hémoglobine	80	%
Globules blancs	50.000	
Polynucléaires neutrophiles	77	%
— éosinophiles	8	
Moyens mononucléaires	2	
Grands —	1	
Lymphocytes	1	
Myélocytes neutrophiles	2	
Métamyélocytes	4	
Promyélocytes	3	
Cellules souches	1	
Formes de transition	1	

Le malade est décédé dans la nuit même de son entrée.

A l'autopsie, on trouve :

Dans l'abdomen, une certaine quantité de liquide d'ascite et un foie énorme, pesant 4 kil. 400, présentant des tractus fibreux vers tous les organes voisins. A la coupe, il existe dans le lobe droit une grosse tumeur dure formée de plusieurs noyaux irrégulièrement confluents et donnant un aspect de tourbillons excentrés. Plusieurs zones de la tumeur sont nécrosées ; on y trouve également quelques kystes hématiques et biliaires.

Le péritoine est infiltré ; la rate, les reins, ont un volume normal ; on ne trouve pas de nodules cancéreux dans aucun autre viscère abdominal, ni, en particulier, dans la racine du mésentère.

Les organes thoraciques ne présentent rien de particulier.

Une petite incision est pratiquée en arrière du maxillaire supérieur et on énuclée par cette voie des débris mous, blanchâtres, nécrosés ; mais il n'est pas possible, ne pouvant pas faire une véritable dissection de la région, de reconnaître si la tumeur dépend anatomiquement de la parotide ou non.

Examen histologique. — a) *Tumeur de la région parotidienne* (fig. 1). — Rien, à l'examen des coupes, ne permet de dire que la tumeur se soit développée aux dépens des éléments glandulaires parotidiens. On trouve un réticulum fibrillaire très développé où sont disséminés des éléments polymorphes, de taille et de formes des plus variées.

Tantôt ce sont de petites cellules arrondies, de type lymphoïde, tantôt des éléments épithélioïdes, souvent étoilés. Les noyaux sont bourgeonnants, souvent en mitose ; leur cytoplasme est, soit finement granuleux, soit bourré d'inclusions arrondies, de toutes dimensions et présentant une affinité toute particu-

lière pour les colorants basiques ; tantôt, enfin, de volumineux plasmodes dont les noyaux sont disséminés, sans disposition particulière, au sein du cytoplasme. Parfois, ces éléments s'anastomosent par leur prolongements, tendant à constituer une espèce de réticulum dont les mailles sont remplies par de petites cellules lymphoïdes.

Le stroma est extrêmement développé. Il est formé de fins tractus fibrillaires qui enveloppent étroitement les éléments épithélioïdes. La nécrose est abondante et constitue de larges nappes amorphes qu'encastrent les cellules néoplasiques. Cependant, en certains points, on reconnaît encore la silhouette du tissu tumoral. Il est vraisemblable que cette nécrose est d'ordre ischémique que l'on pourrait expliquer par un processus de panvascularite de la plupart des petits vaisseaux qui irriguent le tissu tumoral.

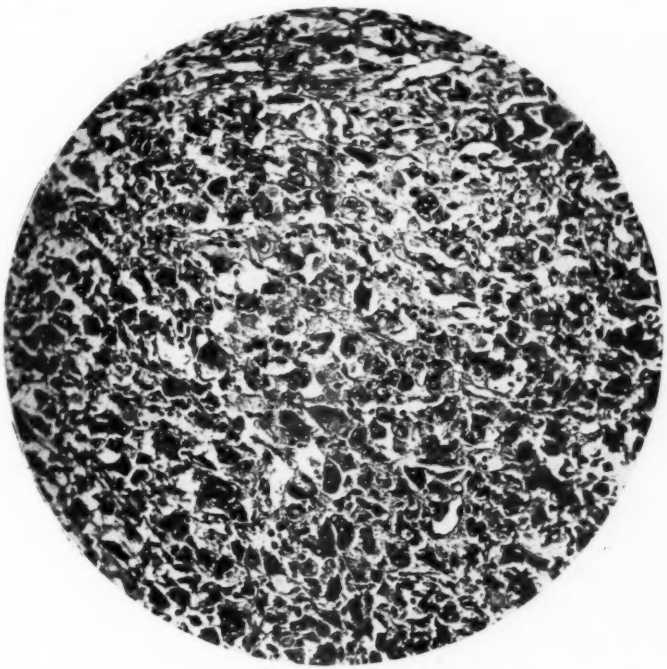

FIG. 1. — *Tumeur de la région parotidienne.*
Travées néoplasiques. Polymorphisme cellulaire. (Gross. 500.)

B) *Tumeur hépatique* (fig. 2). — Les éléments néoplasiques, disposés en nodules arrondis très mal limités, présentent exactement les mêmes caractères que ceux de la région parotidienne. Même structure polymorphe, mêmes dispositions. La morphologie du stroma est identique, elle aussi.

Cependant, le caractère phagocytaire de ces éléments est encore plus accentué, et il est rare de rencontrer une cellule épithélioïde dépourvue d'inclusions granuleuses. Celles-ci, bien colorées par les colorants basiques, ne présentent ni la réaction au ferrocyanure ni celle au nitrate d'argent.

En outre, on remarque que de nombreux éléments enferment de petites cellules arrondies ou des débris de noyaux.

Le parenchyme hépatique est réduit à quelques travées limitant les nodules

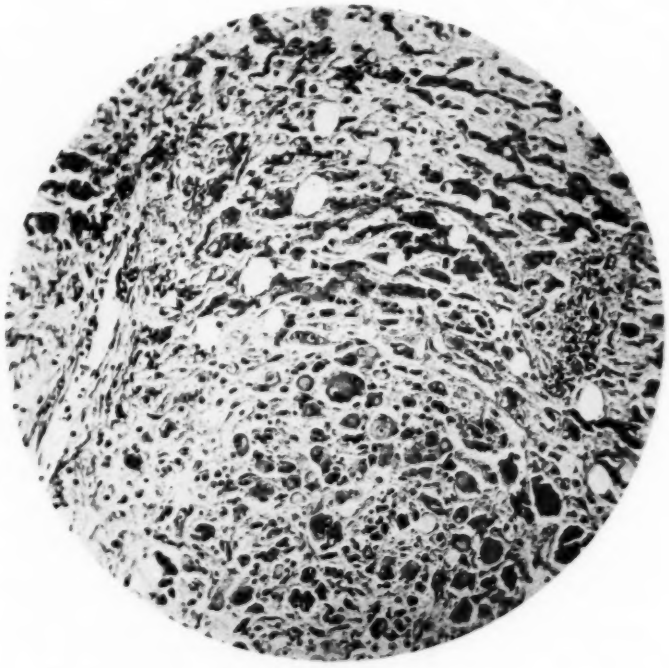

FIG. 2. — *Tumeur hépatique.*
Limite entre le nodule néoplasique et les travées hépatiques. (Gross. 500.)

néoplasiques. Leurs éléments sont comprimés, atrophiés et tendent à disparaître. Ils sont souvent surchargés d'inclusions lipoïdiques.

Il existe enfin une hyperplasie collagène très marquée des espaces de Kiernan, importante aussi de long des travées hépatiques qu'elle dissocie.

Un examen attentif, à de forts grossissements, montre qu'en certains points les éléments néoplasiques s'ordonnent parfois de telle manière que l'on croirait voir des formations épithéliales.

Plusieurs hypothèses peuvent être soulevées concernant la nature de ces tumeurs :

I. — Quelle est, des deux localisations, celle qui doit apparaître comme primitive ? Cliniquement et histologiquement, le doute ne paraît guère possible à cet égard, et la tumeur hépatique, malgré son gros volume, paraît bien secondaire.

Mais il est plus impressionnant de voir, dans certaines régions, comme le montrent nos micro-photographies, des zones de transition entre le système réticulaire sain et le tissu néoplasique.

Aussi, nous sommes-nous demandé s'il ne pouvait pas s'agir d'une néoformation à points de départ multiples.

II. — Quel est le point de départ de la tumeur de la région parotidienne ? Les apparences cliniques sont en faveur d'un point de départ parotidien. Cependant, une tumeur mixte à transformation maligne aussi précoce ne peut guère être envisagée, et nous ne retrouvons pas, dans l'examen forcément rapide que nous avons pu faire, quelques-uns des symptômes capitaux d'un épithélioma : il n'y avait pas de paralysie faciale, pas de douleur, pas d'adhérence aux plans voisins. Enfin, histologiquement, aucune zone de tissu glandulaire n'a pu être retrouvée, ni ne rappelle l'aspect si particulier de ces très rares épithéliomas.

Les mêmes réserves s'imposent dans l'hypothèse d'un branchiome malin, dont la localisation, de plus, serait tout à fait atypique. Par contre, rien ne s'oppose à envisager un *point de départ ganglionnaire*; et c'est à cette hypothèse que nous nous sommes rattachés, en nous demandant même si cette atteinte ganglionnaire ne pouvait pas être secondaire à une affection amygdalienne soupçonnée.

III. — Quelle est la nature histologique des tumeurs ?

Plusieurs hypothèses viennent à l'esprit : tout d'abord, certaines images, en particulier dans les nodules hépatiques, rappellent des formations épithéliales, par leur aspect cubique ou polyédrique et leur aspect pseudo-glandulaire. Toutefois, on ne retrouve pas le même aspect dans la tumeur du cou, et, même dans le foie, ces cellules, peu nombreuses, sont, à vrai dire, plus épithélioïdes qu'épithéliales.

La dissociation des éléments, leur potentiel phagocytaire élevé et leur polymorphisme extrêmement marqué, l'abondance du tissu réticulaire enveloppant et séparant les cellules tumorales nous ont fait envisager la possibilité d'une origine réticulo-endothéliale. Ces aspects sont analogues à ceux rapportés par Poujol. A ces arguments histologiques viennent s'adjoindre certains arguments cliniques, tels que le *début en apparence presque simultané au cou et au foie*; la *localisation, même dans la région parotidienne*, au voisinage du carrefour bucco-pharyngé; l'*allure infectieuse de l'évolution*, le *jeune âge du sujet*, et enfin la *formule sanguine, avec forte polynucléose et forte éosinophilie*.

Peut-on aller plus loin, et préciser à quel genre de tumeur réticulaire nous avons affaire ? Les documents sur ce chapitre récent de la pathologie sont peu nombreux et, en général, incomplets ; nous n'avons retrouvé, entre autres, dans la littérature, que peu d'observations de réticulome hépatique, alors qu'il en a été rapporté plusieurs spléniques. Un type très particulier par sa localisation à la moelle osseuse, et son potentiel hématopoïétique fréquent, a été isolé sous le terme de réticulosarcome d'Ewing. Notre cas se rapproche plutôt, pensons-nous, des *réticulo-endothéliomes du carrefour bucco-pharyngé*. Il n'est pas jusqu'à

l'aspect pseudo-épithélial de certains groupements cellulaires qui ne fasse penser à une opinion émise, il y a quelques années, par Retterer et Lelièvre, sur la *transformation de l'épithélium amygdalien en trame réticulaire.*

Enfin, la formule sanguine analogue à celle que l'on observe couramment dans la maladie de Hodgkin, montre une fois de plus qu'il semble exister des échelons pour ainsi dire ininterrompus entre les différentes affections tumorales du système réticulo-endothélial.

(Travail du Service de M. le professeur Ch. Achard, et du Laboratoire d'Anatomie pathologique. Professeur G. Roussy.)

Discussion. — *M. Durante.* — Les noyaux hépatiques et cervicaux ont une structure identique. Bien que formés de cellules très atypiques, certains éléments ont un aspect nettement épithélial.

Mais ce qui nous paraît particulièrement important est que, dans le foie, les noyaux néoplasiques ne présentent pas de limites nettes. Il semble, au contraire, que l'on puisse suivre des passages entre le tissu hépatique et les cellules néoplasiques.

Ce fait, bien que cliniquement la tumeur cervicale ait apparu la première, nous fait penser qu'il pourrait s'agir ici d'une lésion primitivement hépatique ayant ultérieurement métastasé dans la région cervicale.

M. René Huguenin. — Les réserves que vient de faire M. Durante, sur le bien-fondé du diagnostic de cette double tumeur, me paraissent très opportunes. Le diagnostic de réticulo-sarcome est actuellement, si l'on peut dire, un diagnostic « à la mode ». Non qu'il ne soit justifié dans beaucoup de cas, mais on a par trop tendance à ranger dans cette catégorie des tumeurs très atypiques, de diagnostic difficile, de même qu'il y a trente ans on rangeait facilement, parmi les sarcomes, des épithéliomas de structure anormale, comme j'ai cru par exemple pouvoir le démontrer à propos du cancer primitif du poumon.

Le diagnostic de réticulo-sarcome, en particulier dans les glandes épithéliales, est évidemment un diagnostic qui me paraît demander, pour que l'on soit assuré de sa très grande vraisemblance, sinon de sa certitude, qu'il soit étayé sur plusieurs arguments, puisés dans des ordres différents.

Dans un exemple assez voisin de celui qui nous est rapporté, j'ai cru devoir m'y rallier, bien que mon diagnostic ait été, à juste titre, discuté. Il s'agissait d'un volumineux cancer du corps thyroïde, survenu chez un homme tout jeune, dont le volume atteignait celui de la moitié de la tête du malade, dont la croissance avait été très rapide et qui, bien entendu, déterminait de très graves troubles de compression.

Histologiquement, il semblait bien s'agir là d'un réticulo-sarcome et ce diagnostic n'avait, après tout, rien que de très plausible, puisque l'on sait l'abondance du tissu réticulaire dans la glande thyroïde.

Mais d'autres arguments sont venus appuyer ce diagnostic. Tout d'abord l'exquise sensibilité aux radiations de cette volumineuse tumeur : elle fondit véritablement comme neige au soleil, avec une dose de radium assez faible. Elle disparut en quarante-huit heures, en déterminant d'ailleurs un syndrome de choc extrêmement grave. Or, les diverses variétés d'épithéliomas thyroïdiens que nous avons eu l'occasion de traiter, à l'Ins-

titut du Cancer, n'ont jamais manifesté une telle radio-sensibilité, laquelle cadre beaucoup plus avec une nature réticulaire de la tumeur.

Un troisième argument s'ajoute encore aux précédents. Bien que le malade ait été apparemment guéri pendant quelques mois, des métastases apparurent, qui finirent par l'emporter. Or, en un laps de temps assez court, survint une efflorescence de cellules néoplasiques, largement disséminées dans de multiples tissus. Cette généralisation extrême me paraît aussi beaucoup plus dans le fait d'un réticulo-sarcome que dans le mode évolutif d'un épithélioma du corps thyroïde, lequel, souvent, se borne à un nombre limité de métastases.

Ainsi, on admettant que chacun des arguments ne possède pas une valeur absolue, leur réunion paraît assurer le bien-fondé du diagnostic porté. Et je serais volontiers tenté de dire que le diagnostic de réticulo-sarcome d'un organe, qui, comme le corps thyroïde ou la parotide, n'a pas une structure réticulaire dominante, ne peut être solidement assis que par un faisceau de preuves. Cette assertion ne fait d'ailleurs que refléter l'enseignement de mon maître, M. Roussy, qui s'élève souvent, au cours des discussions anatomo-cliniques que suscitent les cas de cancers de son service, contre une trop facile tendance de ses élèves à porter le diagnostic de réticulo-sarcome.

M. G. Roussy. — Je crois que les observations que vient de faire M. Huguenin sont très judicieuses. Je suis de ceux qui pensent que l'on fait peut-être trop facilement aujourd'hui le diagnostic de réticulo-sarcome viscéral.

Si, en effet, la tumeur d'Ewing — le réticulo-sarcome des os, pour employer l'expression d'Oberling — est à l'heure actuelle une tumeur des os qui a sa physionomie anatomique et clinique bien tranchée, il n'en est pas de même des réticulo-sarcomes viscéraux, lesquels sont sans doute plus rares qu'on ne le croit généralement.

Peut-être se laisse-t-on entraîner par une tendance toute actuelle, tendance qui est la même que celle qui, il y a quelque vingt ans, nous faisait les uns et les autres étiqueter sarcome, toute tumeur épithéliale difficile à grouper et à classer.

Mais ceci ne diminue en rien l'intérêt de l'observation qui vient de nous être présentée. Les remarques que je viens de faire sont d'ordre très général, puisque je n'ai pas eu le loisir ni l'occasion d'étudier les préparations qui font l'objet de cette communication.

A PROPOS DE DEUX AMAS DE CELLULES SPONGIOCYTAIRES DE TYPE CORTICO-SURRÉNAL DANS LE TRACTUS GÉNITAL DE LA FEMME

par

E. François et P. Isidor.

Les inclusions de cortico-surrénales dans l'appareil génital de la femme, et plus particulièrement dans les ligaments tubaires et ovariens, ne sont pas une nouveauté.

Dès 1897, Pilliet et Veau les avaient observées et, depuis lors, on peut en relever de nombreux cas dans la littérature.

Tout récemment, J. Calvet, J.-L. Millot et Tourneux en ont rapporté successivement trois nouveaux cas devant cette Société.

Nous avons eu dernièrement l'occasion d'observer deux formations semblables, l'une dans le ligament tubo-ovarien, l'autre dans le mésosalpinx.

Il s'agit, dans les deux cas, de découvertes histologiques. Rien, sur les pièces opératoires, ne permettait de soupçonner ces formations.

L'une d'elles (fig. 1) présente la structure classiquement décrite par tous les auteurs : nodule vaguement arrondi, constitué par des cordons

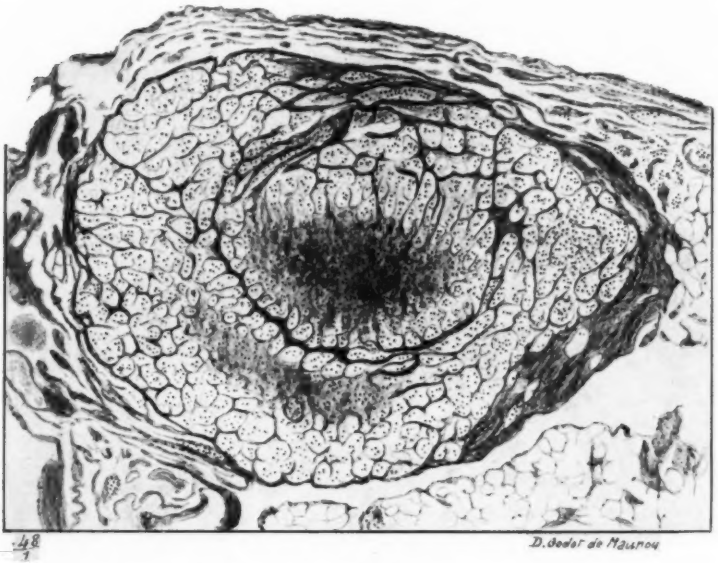

FIG. 1. — *Cortico-surrénale incluse dans le paroophoron.*

de cellules à protoplasme spongieux. Ces cordons sont séparés les uns des autres par de minces capillaires. Le stroma est extrêmement réduit et n'est nettement visible qu'à la périphérie du nodule qu'il enveloppe.

Cependant, il est un point de détail qui a retenu notre attention : il semble que les petites cellules dépourvues de toute inclusion, semblables aux cellules de la couche glomérulaire de la cortico-surrénale, soient ici au centre de la formation et que l'évolution de ces éléments en spongiocytes suive un trajet inconnu de celui de ceux de la surrénale normale.

Dans le deuxième cas (fig. 2), l'image histologique est un peu différente et nous n'avons pas retrouvé semblable aspect décrit dans la littérature.

Ici, l'amas spongiocytaire est inclus dans le mésosalpinx. Il est cons-

titué, en son centre, par quelques travées de cellules finement vacuolaires. Ces travées ne présentent en aucun point l'ordination classique de la cortico-surrénale.

A la périphérie, on remarque une couche dense et irrégulière de nombreux éléments indifférenciés, petits, polyédriques, très basophiles.

Il n'existe pas de coque fibreuse et ces petits éléments se continuent insensiblement avec le stroma du mésosalpinx.

Le point particulier dans la structure de cette formation est l'aspect un peu spécial des tissus environnants.

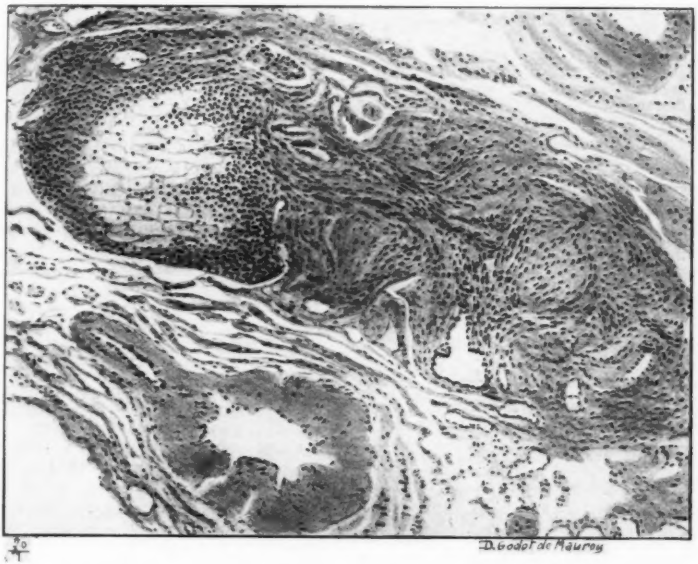

FIG. 2. — *Cortico-surrénale incluse dans le méso-salpinx.*

On remarque, en effet, à l'un des pôles de cette inclusion, des trousseaux de cellules fusiformes, étroitement accolées les unes aux autres, parsemées çà et là de lacunes vasculaires. Ces cellules possèdent un noyau ovalaire et une affinité acidophile comparables à ceux de la fibre musculaire lisse. En un point, nous avons remarqué une petite formation canaliculaire revêtue de cellules cubiques claires rappelant les vestiges des canaux wolffiens.

La théorie embryonnaire explique aisément la présence de ces éléments dans les organes génitaux.

Il est, en effet, assez naturel de concevoir l'entraînement de fragments de l'ébauche cortico-surrénalienne par l'ébauche génitale qui lui est intimement voisine pendant les premières semaines de la vie embryon-

naire, et l'on trouve les mêmes inclusions aussi bien chez la femme que chez l'homme, ainsi que l'ont récemment prouvé Tillier, Lebon-Testoud et Franceries. Cependant, ne peut-on admettre que ces organes glandulaires n'ont point une action endocrinienne particulière ? Est-il possible de soulever cette hypothèse en se basant sur la fréquence extrême de ces inclusions, et d'autre part, sur l'absence de signes de régression ou de dégénérescence de leurs éléments qui permettraient peut-être un parallèle embryologique et fonctionnel entre elles et les organes paraganglionnaires du tractus génital ?

(Travail du Laboratoire d'Anatomie pathologique de la Clinique Baudelocque. Professeur A. Couvelaire.)

Discussion. — *M. René Huguenin.* — L'intérêt de la communication de M. Isidor, qui relate un fait analogue à ceux rapportés ici même par M. Champy et par M. Millot, me paraît surtout grand pour l'interprétation physio-pathologique de certaines anomalies dans nos données classiques sur les insuffisances surrénales.

Il m'est arrivé plusieurs fois, dans le service du professeur Roussy, à l'Institut du Cancer, de rencontrer, à l'autopsie, des métastases massives des deux surrénales, détruisant complètement la glande, aussi bien le tissu médullaire que le tissu cortical, sans que le malade ait jamais présenté un quelconque syndrome imputable à une insuffisance surrénale. Ces métastases bi-latérales sont tout particulièrement fréquentes dans les cancers du lobe inférieur du poumon, pour des raisons de topographie lymphatique qu'a bien mises en évidence le professeur Rouvière.

En présence de semblables anomalies anatomo-cliniques, il me paraît donc intéressant, avant de discuter d'autres interprétations du syndrome d'Addison, de rechercher si l'absence de celui-ci chez le malade n'est pas due, précisément, à l'existence d'hétérotopies surrénales, capables de suppléer la glande principale, anatomiquement détruite.

M. Cailliau. — Les anomalies signalées par MM. François et Isidor peuvent, dans certains cas, acquérir une importance très grande. Dans une communication faite devant cette Société avec Fleury, de Rouen, nous avons relaté le cas d'un enfant de dix jours offrant les signes d'une dermatite exfoliatrice décrite par Ritter von Ritterscheim chez les enfants au sein. Indépendamment de lésions endocriniennes des glandes thyroïdes, thymus, surrénales, nous avions observé la présence, entre le testicule et l'épididyme, d'une glande surrénale complète surnuméraire pourvue de cortico et médullo-surrénale, et dont la partie médullaire accusait un hyperfonctionnement analogue à celui des organes surrénaux normalement situés au-dessus des deux reins.

On constatait en outre chez ce sujet jeune, dont la sérologie récusait toute tare syphilitique, des lésions vasculaires du type athéromateux et artério-scléreux analogues aux cas d'athérome infantile cités par Josué et Palliot, et étudiés dans la thèse de Levy-Franckel.

Le dysfonctionnement conjugué de plusieurs glandes endocrines semble avoir provoqué, dans ce cas, un syndrome où les lésions artéritiques et la dystrophie cutanée sont associées, syndrome qui a évolué

au cours de la vie embryonnaire et fœtale avec une remarquable rapidité.

La présence d'une telle surrénale, pourvue d'un cortex et d'un organe chromaffine, dans le tractus génital mâle, semblait, dans notre cas, répondre plutôt à un organe surnuméraire qu'à une hétérotopie, si l'on se rapporte à l'embryogénèse de ces glandes.

REIN EN FER A CHEVAL TRILOBÉ. CARDIOPATHIES MULTIPLES

par

Amour-F. Liber.

A l'autopsie d'une femme âgée de cinquante-neuf ans, entrée dans le service *in extremis*, avec des symptômes d'insuffisance cardiaque, et morte deux heures après, nous avons trouvé, à côté de multiples lésions cardiaques, un rein en fer à cheval dont la disposition générale répond à la modalité la plus fréquente, mais qui présente quelques particularités.

L'isthme, très volumineux, forme un véritable lobe médian. Ce lobe triangulaire à pointe supérieure, remonte entre les deux reins, sur une hauteur de 7 centimètres, à peu près la moitié de la hauteur des reins eux-mêmes.

Les reins ont subi une rotation partielle, donnant lieu à une torsion. Chacun des deux hiles regarde en dedans dans ses deux tiers supérieurs, où il ne reçoit que des vaisseaux. Le tiers inférieur, qui reçoit le bassinet, regarde presque directement en avant.

Le bassinet se dirige d'avant en arrière dans un plan sensiblement sagittal. Sa forme extérieure est normale, avec trois grands calices.

Les vaisseaux des reins et ceux de l'isthme sont distincts.

Les artères des reins, coupées dans le prélèvement, ne peuvent malheureusement pas être suivies jusqu'à leur origine. Le rein droit reçoit une seule artère qui l'aborde peu au-dessous du pôle supérieur. Là elle se divise en deux branches. L'une, postérieure, courte, s'épanouit en quatre rameaux inégaux qui s'implantent d'avant en arrière, selon une ligne qui est à cheval sur le plan veineux. La branche antérieure, longue, passe entièrement en avant des veines, longe tout le hile et passe en dehors du bassinet. Elle donne par son bord externe quatre collatérales, et se termine dans l'angle entre le bord interne du rein et le bord supérieur de l'isthme.

Les artères du rein gauche sont coupées près du hile, mais elles semblent analogues à celles du côté droit, avec, en plus, une artère au pôle supérieur.

L'artère de l'isthme, volumineuse, naît de la face antérieure de l'aorte. Elle se bifurque au niveau de l'angle supérieur de l'isthme. Chacune des branches longe le bord latéral correspondant du lobe médian. Elle passe en dedans du bassinet, dont elle est séparée par une veine satellite.

Des deux veines de l'isthme, la droite se jette dans une grosse collectrice qui reçoit également deux veines du rein droit. La veine gauche de l'isthme croise en avant le tronc de l'artère isthmique pour se jeter isolément dans la veine cave inférieure, à la même hauteur que la collectrice droite.

Le cœur est atteint d'une triple lésion des orifices aortique, tricuspide et mitral.

L'orifice aortique est fortement rétréci par la soudure complète des valvules droite et gauche. La sigmoïde postérieure est libre, sauf au niveau d'une symphyse commissurale peu étendue avec la valvule droite. Elle est plissée et déjetée vers le ventricule dans lequel elle fait saillie. Son bord libre n'atteint pas le rideau formé par les deux autres sigmoïdes. Le sinus de Valsava postérieur, très exagéré, devient un véritable diverticule. Cette disposition élargit

notablement l'orifice tout en accentuant l'inocclusion. L'infundibulum aortique est rétréci.

L'orifice tricuspide est insuffisant. La valve interne, comme d'habitude la plus atteinte, est réduite dans sa moitié postérieure à quelques petits moignons arrondis. La valve inférieure est scléreuse, rigide et rétractée. Les piliers et les cordages sont scléreux.

L'orifice mitral est le moins atteint. Les deux valves sont scléreuses et épaissies, surtout la gauche, dont le bord est nettement rétracté.

La coexistence d'autres malformations avec le rein en fer à cheval a été signalée par plusieurs auteurs (1). Il s'agit de spina bifida, atrésie anale et vaginale, etc. A notre connaissance, les malformations cardiaques n'ont pas été signalées. Mais l'association de malformations des valvules aortiques avec le rein unique a été observée (1).

Dans notre cas, nous ne pouvons affirmer qu'il s'agit de lésions congénitales. Mais l'atteinte de la tricuspide, rare dans les affections acquises, l'étendue des lésions, le retentissement sur l'infundibulum aortique et le sinus de Valsava (non anévrismatique) créent une forte présomption en faveur d'une endocardite fœtale.

On ne peut, évidemment, que poser la question des rapports entre l'anomalie rénale et l'endocardite et de la possibilité d'une étiologie univoque. C'est un cas particulier du problème général des rapports entre les perturbations du développement et les intoxications ou infections fœtales.

(Travail du Service de M. le professeur Laignel-Lavastine, Hôpital de la Pitié.)

II. — *PRIX FERNAND DEBAT*

Conformément au règlement qui régit ce prix annuel, institué par la libéralité de M. François Debat à la mémoire de son fils Fernand, le Jury d'attribution s'est réuni le jeudi 11 janvier.

Ce Jury était officiellement composé de MM. Roussy, Rouvière, Champy, Huguenin, Gérard-Marchant, Delarue, Durante, Oberling, Moulonguet, Ameuille, Peyre. MM. Champy et Moulonguet étaient absents.

Un seul membre de la Société avait fait acte de candidature, M. Guy Albot.

Après un rapport du Secrétaire général qui soulignait l'intérêt de la plupart des communications qu'a faites cet auteur à la Société Anatomique en l'année 1933, et la grande valeur de ses recherches, le Jury a décidé, à l'unanimité des membres présents, d'attribuer à M. Guy Albot le prix Fernand Debat de 1933, soit cinq mille francs.

(1) Voir PAPIN (E.) : *Chirurgie du rein*, t. I, 1928.

Le Gérant : F. AMIRAULT. NIORT. — IMP. TH. MARTIN.